بسم الله الرحمن الرحیم

دانشگاه علوم پزشکی و خدمات بهداشتی درمانی دزفول

موضوع: یافته های پاپ اسمیر

مدرس: مهناز نصرت آبادی

عضو هیأت علمی مامایی دانشگاه علوم پزشکی دزفول و مدیرگروه مامایی

31/3/1400

دانشگاه علوم پزشکی و خدمات بهداشتی درمانی دزفول

یافته های پاپ اسمیر

دانشگاه علوم پزشکی و خدمات بهداشتی درمانی دزفول

پاپ اسمیر

- **تعریف:** پاپ اسمیر عبارتست از بررسی سیتولوژیک سرویکس در جهت شناسائی سلولهای غیر طبیعی که نشانگر احتمال وجود بدخیمی های سرویکس می باشند.

- انجام پاپ اسمیر به شیوه صحیح در فواصل زمانی مناسب می تواند نقش مهمی در شناسائی زودرس بدخیمی های سرویکس و کاهش میزان مرگ و میر ناشی از این بدخیمی داشته باشد. از طرف دیگر انجام پاپ اسمیر به شیوه نادرست و تکرار غیر ضروری آن نه تنها کمک کننده نیست بلکه می تواند بارمالی فراوانی بر دوش بیماران و سیستم بهداشتی – درمانی کشور قرار دهد.

دانشگاه علوم پزشکی و خدمات بهداشتی درمانی دزفول

آناتومی سیرویکس

دانشگاه علوم پزشکی و خدمات بهداشتی درمانی دزفول

آناتومی سیرویکس

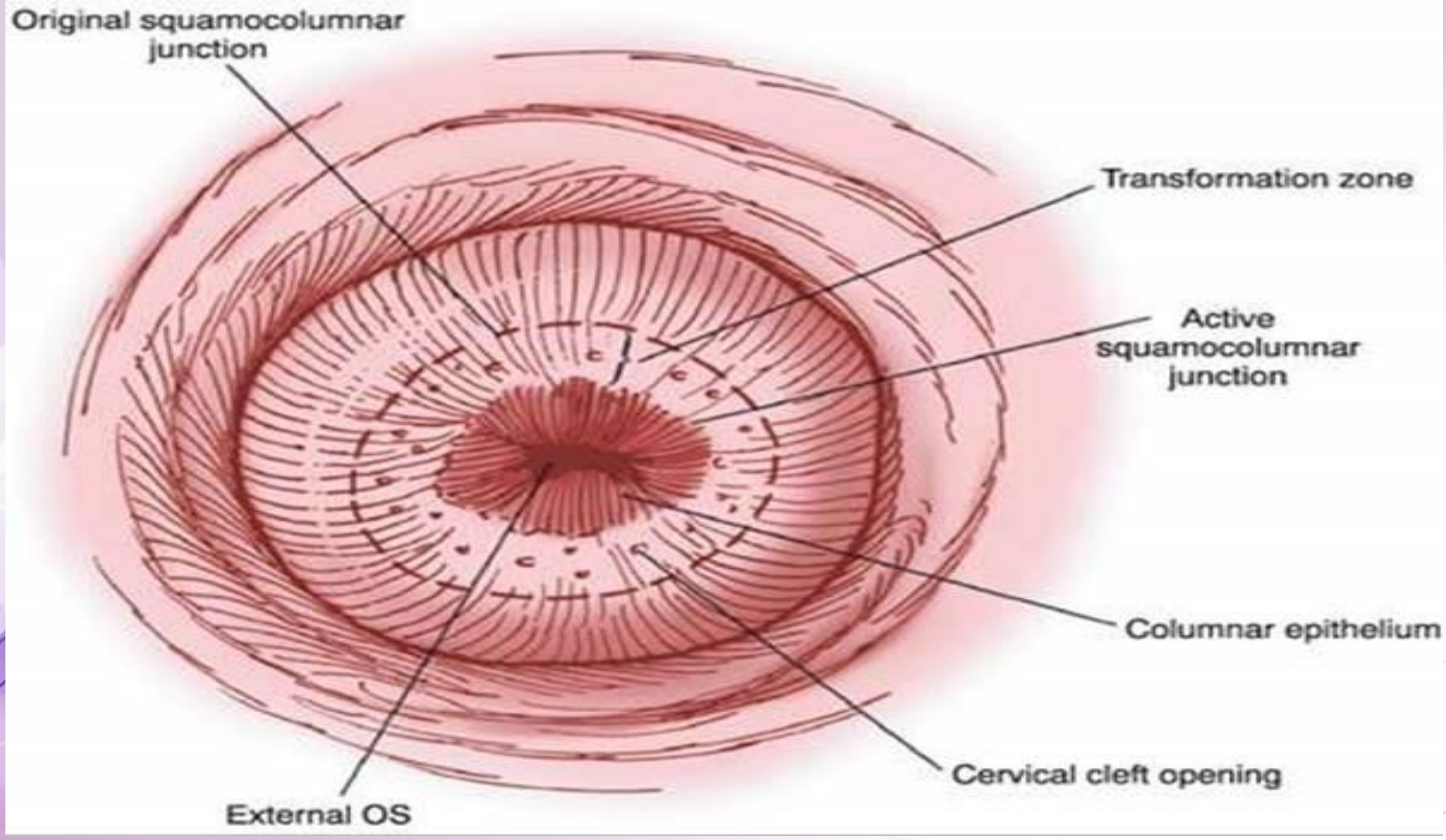

منطقه SCJ در سرویکس (squamocolumnar junction)

- محل اتصال سلولهای سنگفرشی – استوانه ای می باشد.

- کیستهای نابوتین محل اصلی SCJ می باشند. و لبه خارجی محل اصلی ناحیه تغییر شکل را تشکیل می دهند.
- پس کیستهای نابوتین محل مناسبی برای پاپ اسمیر می باشند.

دانشگاه علوم پزشکی و خدمات بهداشتی درمانی دزفول

دفعات پاپ اسمیر

- پس از وجود ۳ نمونه پاپ اسمیر نرمال و قابل اعتماد و در صورت عدم وجود ریسک فاکتورهای خطر می توان تکرار پاپ اسمیر را در زنان ۲۱ الی ۲۹ ساله هر ۲ سال و بعد از ۳۰ سالگی هر ۳ سال یکبار انجام داد و نیازی به تکرار سالیانه پاپ اسمیر نمی باشد.
- در صورت وجود ریسک فاکتورهای خطر مثل عفونت با ویروس پاپیلوما (HPV) ، HIV Positive ، دیسپلازی Moderate سرویکس و یا شک به نئوپلازی سرویکس و وجود رفتارهای پر خطر انجام پاپ اسمیر سالیانه توصیه می شود.
- تداوم انجام پاپ اسمیر در خانم های سنین ٦٥ سالگی و بالاتر را در صورتی که حداقل ۳ نمونه پاپ اسمیر نرمال و قابل اعتماد داشته باشند و در تاریخچه ۱۰ سال گذشته نیز هیچگونه سیتولوژی غیر طبیعی پاپ اسمیر نداشته باشند را با اطمینان خاطر می توان متوقف نمود.

دفعات پاپ اسمیر

- پس از انجام هیسترکتومی توتال (خروج کامل سرویکس) جهت یک بیماری خوش خیم ، دیگر نیازی به انجام بررسی سیتولوژیک واژن نمی باشد . در صورت انجام هیسترکتومی بدنبال کارسینوم insitu یا کانسر مهاجم رحم باید سالیانه قله واژن (vaginal Apex) توسط معاینه واژینال و انجام پاپ اسمیر بررسی شود.
- در HIV مثبتها سال اول ۲ بار و سپس سالانه پاپ اسمیر انجام دهند.
- در خانمهایی که هیسترکتومی ساب توتال داشته و سرویکس آنها باقیمانده است بررسی سرویکس باید طبق شرایط استاندارد و مندرج در دستورالعمل صورت پذیرد.

نمونه ناکافی

- اگر نمونه پاپ اسمیر ناکافی باشد بلافاصله نمونه گیری تکرار شود.
- اگر سلولهای برداشته شده از محل تغییر شکل (SCJ) ناکافی باشد یا نمونه تار باشد تکرار پاپ اسمیر ۶ الی ۱۲ ماه بعد باشد.

دانشگاه علوم پزشکی و خدمات بهداشتی درمانی دزفول

سلولهای اپیتلیال سرویکس

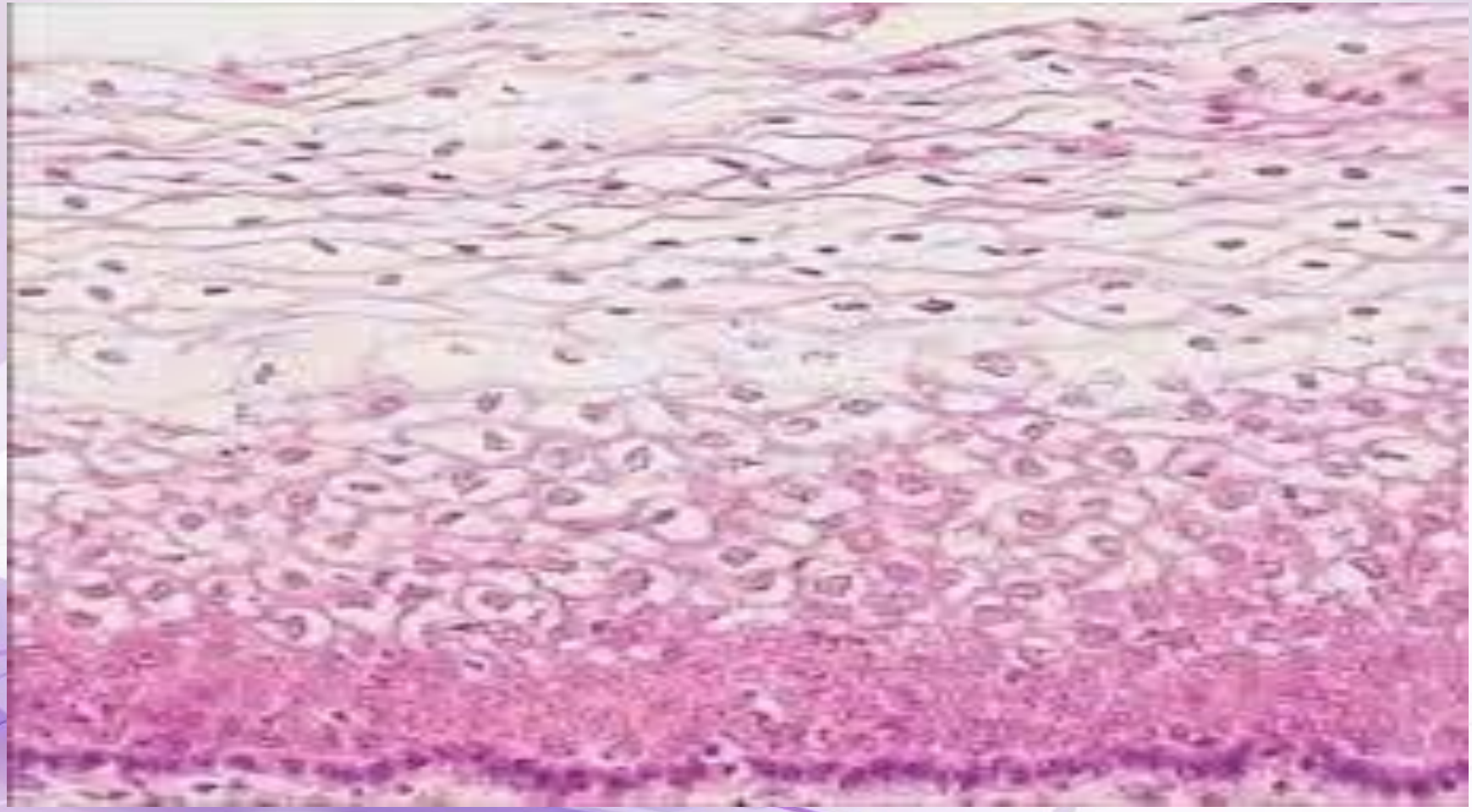

دانشگاه علوم پزشکی و خدمات بهداشتی درمانی دزفول

Uterine Cervix Histology

Ectocervix = stratified squamous epithelium

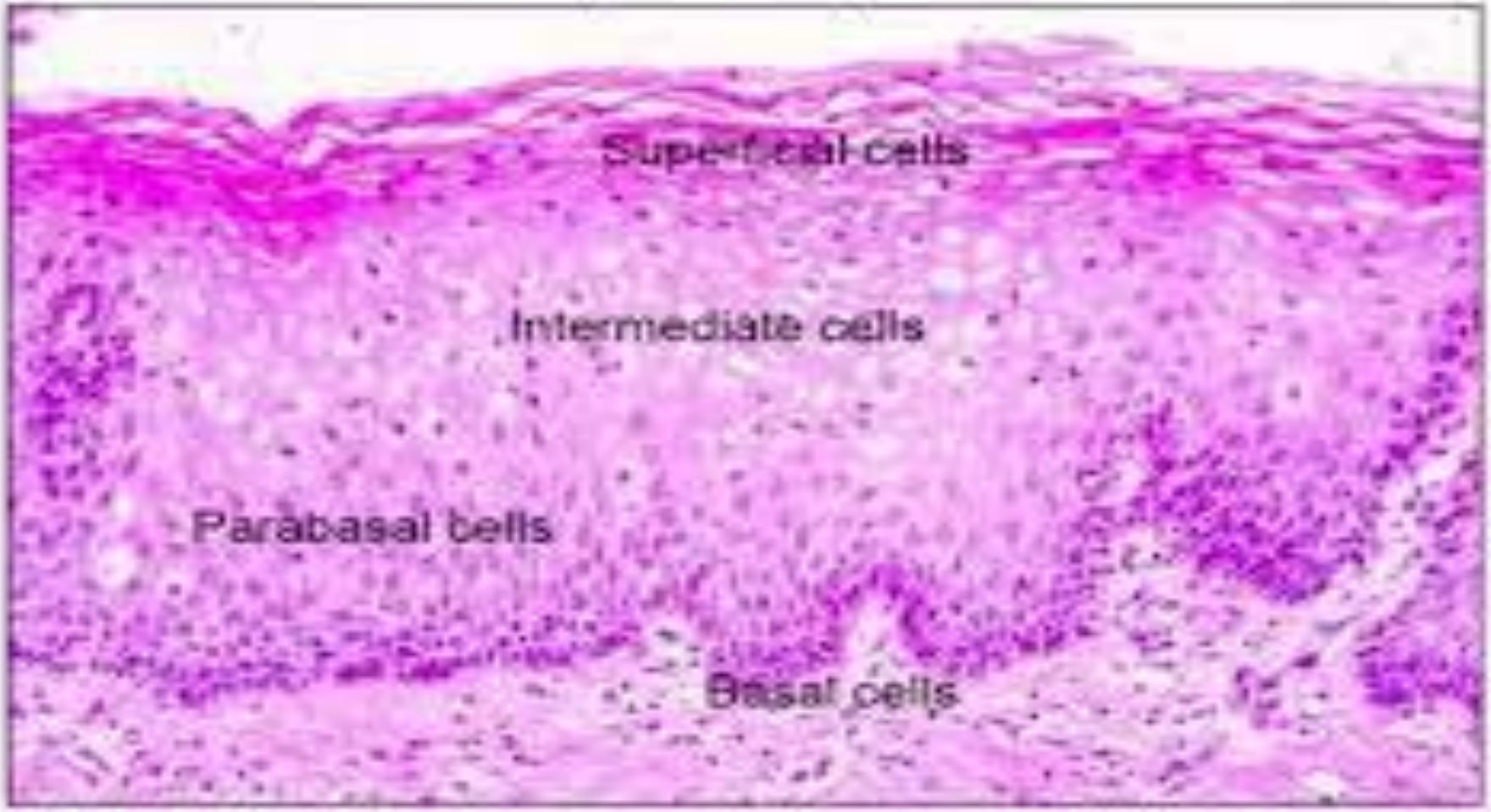

دانشگاه علوم پزشکی و خدمات بهداشتی درمانی دزفول

سلولهای گلاندولار اندوسرویکس

شرایط پاپ اسمیر

- ۲روز قبل از انجام آزمایش از برقراری رابطه جنسی، دوش واژینال یا استفاده از کرمهای واژینال یا فوم های اسپرم کش و ژل خودداری شود چون این مواد می توانند سبب نامشخص شدن سلول های غیر عادی شده یا آن ها را بپوشانند.
- بعد از اتمام قاعدگی تا شروع قاعدگی بعدی می توان نمونه پاپ اسمیر را تهیه کرد اما بهترین زمان تهیه نمونه حدود دو هفته پس از اولین روز آخرین قاعدگی (روز دهم تا هجدهم سیکل) می باشد.

سیستم بتسدا(Bethesda)

- در سال ۱۹۸۸ در شهر بتسدای ایالت مریلند آمریکا این سیستم ابداع شد.
- در تفسیر نتایج پاپ اسمیر طبق سیستم بتسدا ضایعات پیش بدخیم شامل:
- ۱- ASC (سلولهای غیر عادی سنگفرشی): سلولهای سنگفرشی، سلولهای نازک و مسطحی هستند که سطح دهانه رحم را تشکیل می دهند. این گروه به دو دسته زیر تقسیم می کند:

ASC (سلولهای غیر عادی سنگفرشی):

- ASC-US: سلولهای سنگفرشی به طور کامل طبیعی به نظر نمی رسند، اما پزشکان علت این تغییرات سلولی را نمی دانند. بعضی اوقات تغییرات مربوط به ویروس HPV(پاپیلومای انسانی) است. ACSUSبه عنوان یک ناهنجاری خفیف در نظر گرفته می شود.

- ASC-H: در این حالت سلول ها طبیعی به نظر نمی رسند، اما پزشکان علت این تغییرات سلولی را نمی دانند. احتمال پیش سرطانی بودن نمونه بسیار بالاست.

ضایعات داخل اپیتلیالی سنگفرشی سرویکس

- 2) LSIL(ضایعات داخل اپیتلیال سنگفرشی با درجه پایین):
- در این حالت لایه ای از سلولهایی که سطح دهانه رحم را تشکیل می دهند دستخوش تغییرات اولیه ای در اندازه و شکل شده اند. در این حالت با یک بافت غیرطبیعی سروکار داریم. گروه LSIL به عنوان ناهنجاریهای خفیف ناشی از ویروس HPV در نظر گرفته می شوند.

- 3) HSIL(ضایعات داخلی با درجه بالا): درجه بالا به معنای تغییرات قابل توجه در اندازه و شکل سلول های غیر طبیعی (پیش سرطانی) است، یعنی این سلول ها بسیار متفاوت از سلول های طبیعی هستند. گروه HSILبه ناهنجاری های شدیدتری اشاره دارد که احتمال تبدیل آن به سرطان دهانه رحم بسیار زیاد است.

ضایعات داخل اپیتلیالی سنگفرشی سرویکس

LSIL

- تغییرات HPV بصورت کویلوسیت

CIN_1

HSIL

CIN_2

CIN_3

CIS

CIN(نئوپلازی داخل اپیتلیومی سرویکس)

CIS (کارسینوم درجا)

CIN

- در CIN_1 فعالیت میتوزی و سلولهای نارس در ۱/۳تحتانی اپیتلیوم سلولهای دهانه رحم است.

در CIN_2 فعالیتهای میتوزی و سلولهای نارس در ۱/۳ میانی اپیتلیوم سلولهای دهانه رحم است.

در CIN_3فعالیتهای میتوزی و سلولهای نارس در ۱/۳ سطحی اپیتلیوم سلولهای دهانه رحم است.

برخورد با ASC-US

- ASC-US بیشتر به دلیل HPV ایجاد می شود که خود به خود می تواند پسرفت کند.
- در حدود ۱۰ الی ۲۰ درصد خطر CIN_1 و ۳ الی ۵ درصد خطر CIN_2 و CIN_3 دارد.
- در موارد ASC-US کولپوسکوپی فوری حساسترین روش تشخیصی CIN_2 و CIN_3 است.
- در موارد ASC-US بهتر است تست HPV انجام شود.

برخورد با ASC-US:

سه روش برخورد با مورد ASC-US داریم:

۱. کولپوسکوپی فوری
۲. تست HPV برای تشخیص نوع پرخطر
۳. درمان محافظه کارانه با تکرار پاپ اسمیردر صورت مشکل ارجاع برای کولپوسکوپی

- در موارد **LSIL** بهترین کار انجام کولپوسکوپی است.
- در موارد **HSIL** بهترین کار انجام کولپوسکوپی و بیوپسی است.
- قبل از کولپوسکوپی تست Acetowhite انجام دهید. سلولهای نابالغ سفید می شوند. سلولهای متاپلاستیک خاکستری می شوند.
- در موارد ASC-US در صورت کولپوسکوپی منفی تست پاپ اسمیر سالانه تکرار شود.
- در نوجوانان ASC-US یا LSIL باید ظرف ۱۲ ماه سیتولوژی تکرار شود.
- در زنان ASC-H برای کولپوسکوپی ارجاع شوند، تست HPV فایده ای ندارد.

CIN_1 تأیید شده با بیوپسی:

- اگر فرد با پیگیری ۶ ماه یکبار موافق است می توان دو کار برای پیگیری انجام داد.
- ۱- آزمایش پاپ اسمیر را ۶ ماه بعد و سپس ۱۲ ماه بعد تکرار کرد.
- ۲- بررسی HPV را پس از ۱۲ ماه انجام داد.

- اگر پس از ۲۴ ماه CIN1 پایدار بماند، انتخاب درمان اختیاری است. اگر بیمار همکاری کند درمان انتظاری قابل قبول است.

CIN_1 تأیید شده با بیوپسی:

- در بیماران دچار ضعف سیستم ایمنی و با مشکلات درجه پایین ثابت سرویکس بهتر است از کرایو یا لیزر به جای برداشت ضایعه یا جراحی LEEP استفاده کرد.

جراحی LEEP

- LEEP
- LEEP stands for loop electrosurgical excision procedure. It's used to treat abnormal cell growth (dysplasia). A fine wire loop is used to remove a small amount of tissue from your cervix. This can be done in the healthcare provider's office. You can go back to your routine the same day. Schedule your LEEP for a time when you are not menstruating.

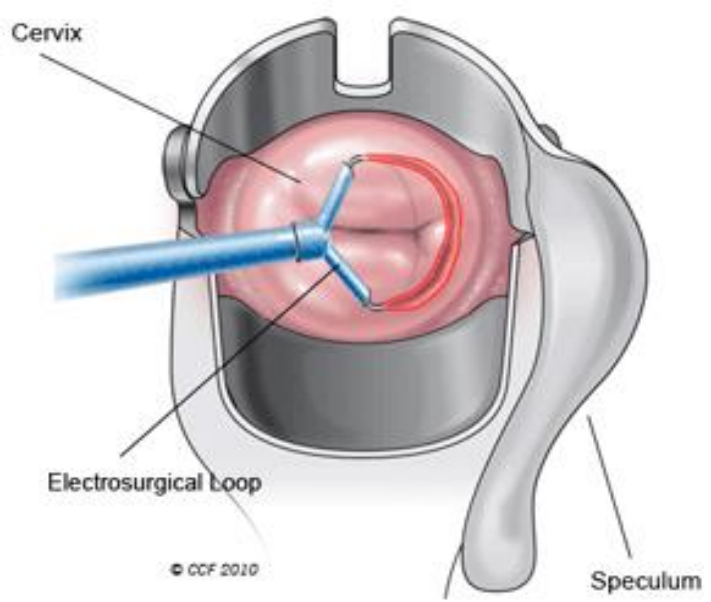

جراحی LEEP

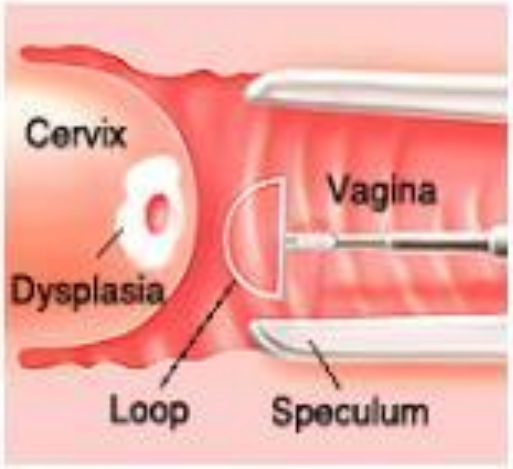

The loop is inserted.

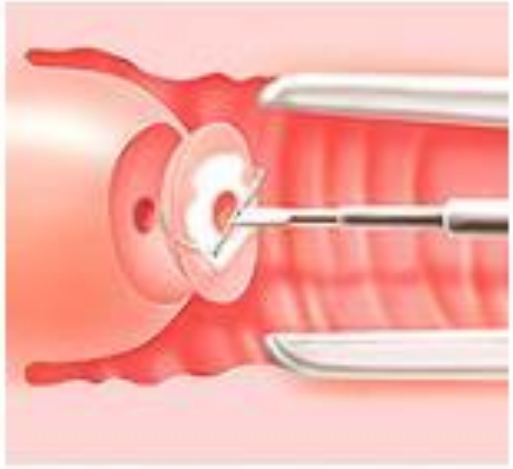

Tissue is removed from the cervix.

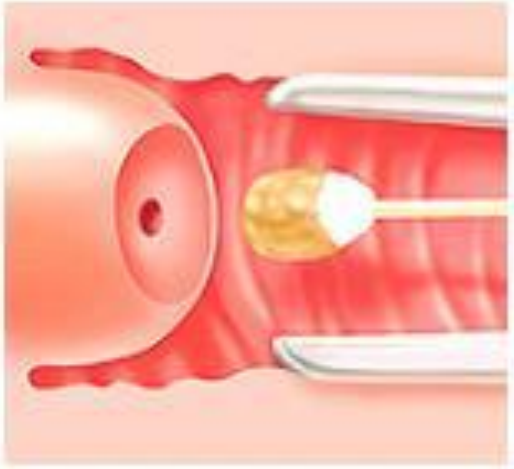

Medicine is applied to reduce bleeding.

درمان CIN_3 و CIN_2 :

- درمان ارجح CIN_2 و CIN_3 LEEP است.
- درمان CIN_2 و CIN_3:
- ۱- در زنان ۲۱ ساله و بیشتر درمان شوند.
- ۲- در زنان زیر ۲۰ سال به دلیل خطر زایمان زودرس (نارسایی سرویکس) با روش سیتولوژی و کولپوسکوپی هر ۶ ماه یکبار پیگیری شوند و در صورت پایدار ماندن ضایعه تا ۲۴ ماه درمان شوند.

پیگیری پس از LEEP

- بعد از درمان با LEEP هر ۶ ماه یکبار بررسی سیتولوژی و کولپوسکوپی شوند، تا دو نتیجه متوالی منفی داشته باشند.
- در صورت هر نتیجه غیر طبیعی باید کولپوسکوپی شوند.

موارد درمان با روش تخریبی سرویکس:

- ۱- تهاجم وجود نداشته باشد.
- ۲- ضایعه روی اکتوسرویکس باشد.
- ۳- عدم درگیری اندوسرویکس با درجه بالا.

درمان CIN_1

- درمان CIN_1 در نوجوانان:
- ۱- سیتولوژی سالانه شوند.
- ۲- در صورت ضایعه HSIL یا بالاتر بعد از گذشت ۱۲ ماه کولپوسکوپی شوند.
- ۲- در صورت پایدار ماندن ASCUS بعد از ۲۴ ماه ارجاع شوند.
- ۳- در این گروه سنی بررسی HPV نشوند. زیرا میزان نتایج مثبت بالاست.

در زنان با CIN_3 و CIN_2

- اگر HPV مثبت باشد یا سیتولوژی مجدد ASCUSباشد ارجاع برای کولپوسکوپی و نمونه برداری اندوسرویکس شوند.

- اگر لبه های نمونه اندوسرویکس CIN_2 و CIN_3 باشند بررسی سیتولوژی و نمونه اندوسرویکس هر ۴ الی ۶ ماه تکرار شوند.

- اما اگر HPV منفی و دو سیتولوژی متوالی هم منفی باشد غربالگری متداول برای ۲۰ سال شوند و یا حداقل تا ۵ سال سالانه غربالگری شوند.

- اگر CIN_2 و CIN_3بصورت پایدار و راجعه باشند نمونه برداری بافتی مجدد یا هیسترکتومی مجاز است.

AIS (آدنوکارسینوم درجای دهانه رحم)

- بهترین درمان هیسترکتومی است.
- اما اگر قصد بارداری دارند، درمان محافظه کارانه برداشت ضایعه شوند.
- اگر لبه های نمونه درگیر بودند برداشت مجدد توصیه می شود. و سپس ارزیابی هر ۶ ماه برای بررسی سیتولوژی، کولپوسکوپی، HPV و نمونه برداری اندوسرویکس شوند.

کرایو تراپی

- **کرایوتراپی از روشهای درمانی CIN است.**
- موارد استفاده از کرایو در درمان CIN :
- ۱- نئوپلازی درجه ۱ و ۲ که تا ۲۴ ماه پابرجا باشد.
- ۲- ضایعه کوچک (کمتر از ۱ سانی متر)
- ۳- فقط در محل اکتوسرویکس
- ۴- نمونه منفی اندوسرویکس
- ۵- درگیری غدد اندوسرویکس در بیوپسی دیده نشود.
- **نکته: در موارد ضایعات وسیع اکتوسرویکس، CIN_3 و درگیری اندوسرویکس شانس درمانی کرایو کمتر است.**

مخروط برداری یا کونیزاسیون
(cone biopsy or conization)

- مخروط برداری برای تشخیص در مواردی که نتیجه پاپ اسمیر، HSIL یا AGC (Atypical Glandular Cell) یا آدنوکارسینوم درجا دارند انجام می شود.
- موارد استفاده از مخروط برداری:
- ۱- حدود ضایعه در کولپوسکوپی مشخص نباشد.
- ۲- ناحیه SCJ در کولپوسکوپی مشخص نباشد.
- ۳- نتایج کورتاژ اندوسرویکال از نظر CIN_2 یا CIN_3 مثبت باشد.
- ۴- هماهنگی خوبی بین نتایج سیتولوژی، کولپوسکوپی و بیوپسی نباشد.
- ۵- بر اساس نتایج سیتولوژی، کولپوسکوپی و بیوپسی شک به تهاجم میکروسکوپی باشد.
- ۶- کولپوسکوپیست نتواند احتمال سرطان تهاجمی را رد کند.

HPV

- پروتئینهای اصلی HPV E۶ و E۷ هستند.
- عفونت HPV در حال حاضر شایعترین عامل لوکوپلاکی سرویکس است.
- HPV نوع ۱۸ برای تشخیص تومور تهاجمی اختصاصی تر است.
- HPV عامل اصلی سرطان دهانه رحم است.
- سیگار، استفاده از وسایل ضدحاملگی و نوع تغذیه در پیشرفت تغییرات سلولی سرویکس به سمت CIN در زنان مبتلا به HPV نقش مهمی دارند.

واکسن HPV(گارداسیل)

- واکسن چهار ظرفیتی بر علیه HPV نوع ۱۶، ۱۱، ۶
- واکسن دوظرفیتی بر علیه HPV نوع ۱۶ و ۱۸
- کارآزمایی های بالینی هر دو واکسن را در پیشگیری از CIN_2 و CIN_3 و CIS موثر می دانند.
- در افرادی که هر سه نوبت را مصرف کرده اند اثر بخشی ۱۰۰ درصد داشته است.
- این مصونیت ۶.۴ سال پابر جاست.

سن واکسیناسیون HPV

- توصیه شده زنان تا سن ۲۶ سال از این واکسن استفاده کنند.
- به طور اصولی دختران ۱۱ الی ۱۲ سال واکسیناسیون شوند.
- این سن را به سن ۹ الی ۱۸ سال می توان تغییر داد.
- هر دو گروه واکسینه و غیر واکسینه غربالگری سرویکس را انجام دهند.

Co-Testing

- **Co-Testing**: Use of both the Pap **test** and human papillomavirus (HPV) **test** to screen for cervical cancer.

سوال

- خانم ۳۵ ساله متأهل با تست مثبت HIV که ۳ سال از ابتلاء وی می گذرد و تاکنون پاپ اسمیر انجام نداده است به مرکز بهداشتی درمانی مراجعه کرده است، فواصل تست پاپ اسمیر وی چگونه باید باشد؟

- سال اول دو مرتبه و سپس هر ساله

سوال

- خانمی ۶۵ ساله مبتلا به دیابت نوع ۲ که غربالگری پاپ اسمیر را در فواصل منظم انجام داده است و نتیجه غربالگری او نرمال بوده است، براساس کدام معیار غربالگری را متوقف می کنید؟

- سه نتیجه غربالگری و یا دو Co-testing در ۱۰ سال گذشته منفی باشد.

سوال

- کدام گزینه درباره ویروس پاپیلوم انسانی(HPV) صحیح است؟

۱. در صورت مشاهده نوع ۱۶ و ۱۸ کولپوسکوپی لازم است.
۲. نوع ۱۶ و ۱۸ باعث زگیل حنجره و ملتحمه نوزادی می شود.
۳. سزارین انتخابی احتمال زگیل حنجره نوزاد را کم می کند.
۴. می توان واکسن گارداسیل را در زنان باردار پرخطر تزریق نمود.

گزینه ۱ صحیح است.

سوال

- خانم بارداری ۲۴ ساله با شکایت لمس زگیل در ناحیه پرینه مراجعه کرده است کدام گزینه درباره درمان وی صحیح است؟

۱. هر گونه زگیل تناسلی در بارداری باید درمان شود.
۲. محلول و ژل پودوفیلین توصیه می شود.
۳. استفاده از تری کلرواستیک در بارداری ممنوع است.
۴. لیزر و کرایو تراپی را می توان استفاده کرد.

گزینه ۴ صحیح است

سوال

- براساس گایدلاین غربالگری زنان غربالگری نئوپلازی سرویکس چگونه است؟

۱. پس ا ز وجود ۳ نمونه پاپ اسمیر نرمال و قابل اعتماد و در صورت عدم وجود ریسک فاکتورهای خطر می توان تکرار پاپ اسمیر را در زنان ۲۱ الی ۲۹ ساله هر ۲ سال

۲. و بعد از ۳۰ سالگی هر ۳ سال یکبار انجام داد.

۳. سیتولوژی و تست HPV همراه، هر ۵ سال در زنان بالای ۳۰ سال

دانشگاه علوم پزشکی و خدمات بهداشتی درمانی دزفول

موفق و پیروز باشید

به پایان آمد این دفتر

حکایت همچنان باقیست

Daneshchi.iR

دانش چی