سرطان پستان

تشخیص و مرحله بندی

دکتر سید محمدرضا جوادی

فلوشیپ جراحی پستان

دانشگاه علوم پزشکی همدان

چرا سرطان پستان مهم است؟

- شایعترین سرطان در زنان
- درمان پذیری
- جنبه ی اجتماعی بیماری
- جنبه ی اقتصادی بیماری

- شایعترین sign در مراجعین به کلینیکهای پستان توده است
- اکثریت توده ها ماهیت خوشخیم دارند
- در برخورد با توده ی پستان بررسی های سه گانه لازم است.

Triple Assessment
ارزیابی سه گانه

- شرح حال کامل و معاینه بالینی
- استفاده از تصویر برداری
- استفاده از بافت شناسی

شرح حال و معاینه

- زمان شروع
- محل
- علایم همراه
- شرح حال بلوغ،تاهل،حاملگی،شیردهی و ....
- شرح حال دارویی
- شرح حال خانوادگی
- بیماریها
- .....

- معاینه کامل لازم است
- در دو وضعیت نشسته و خوابیده
- معاینه آگزیلا
- معاینه کامل

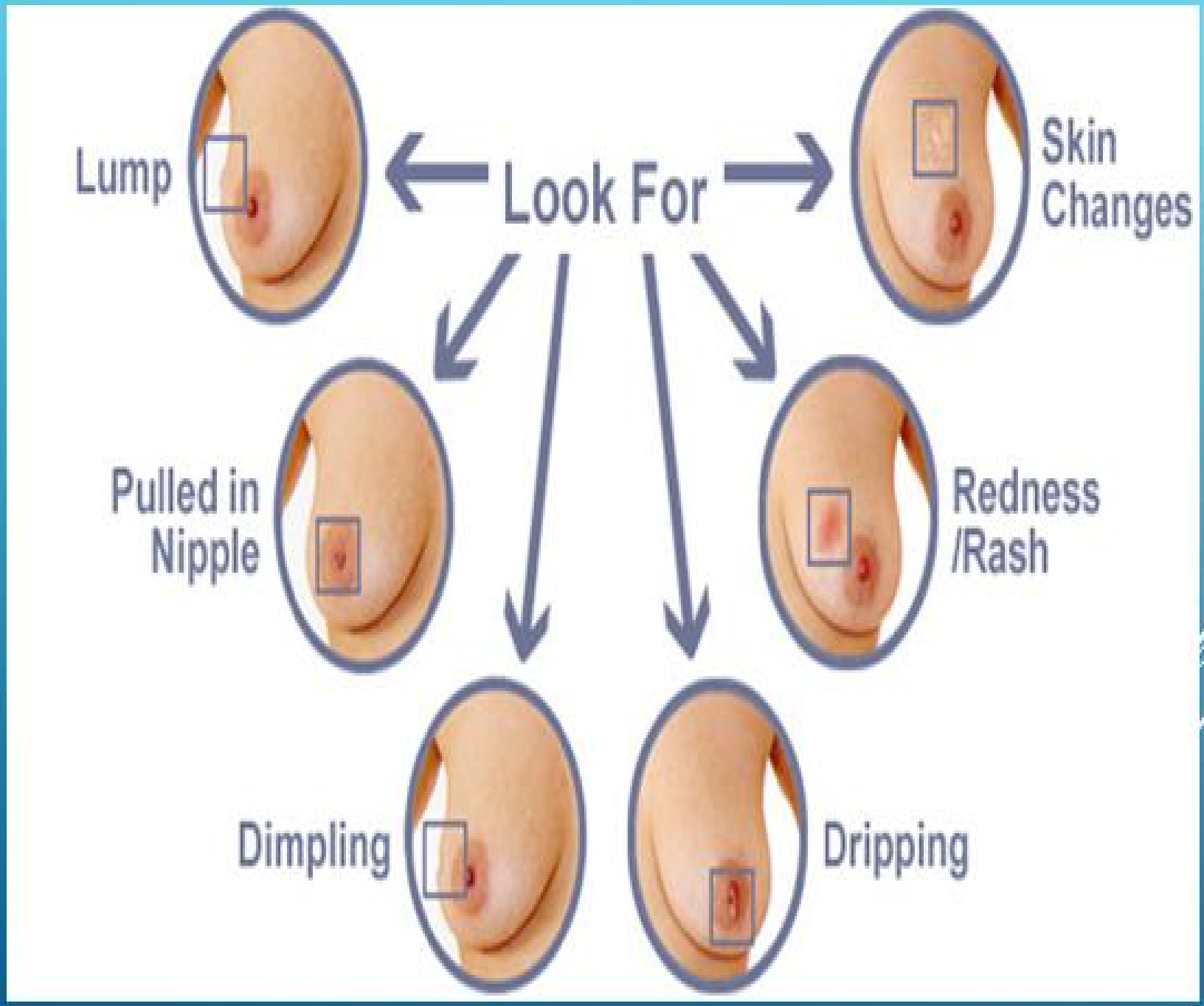
Lump
Look For
Skin Changes
Pulled in Nipple
Redness /Rash
Dimpling
Dripping

تصویر برداری

- سونو گرافی
- ماموگرافی
- MRI
- در انتخاب بین سونوگرافی و ماموگرافی دانسیته و فرم برست از سن مهمتر است
- MRIبه عنوان اقدام اولیه استفاده نمی شود

اندیکاسیونهای MRI در پستان

۱-سابقه قوی کانسر پستان در خانواده یا ژنتیک مثبت (در سن پایین باید اسکرین شوند که چون ماموگرافی به علت تراکم پستان در جوانان دقت کمی دارد)

۲-کسانی که احتمال وحود ضایعات متعدد در همان پستان یا سمت مقابل دارند دارند (مثل پاژه)

۳-در بررسی جواب تومور به درمان پس از کموتراپی نیوادجوانت و برای انتخاب پلن جراحی

٤-درگیری غدد لنفاوی اگزیلری بدون تومور برست در سونو و ماموگرافی

٥-در بیماران با پروتز زیبایی یا بازسازی پستان

Final Assessment Categories			
Category		Management	Likelihood of cancer
0	Need additional imaging or prior examinations	Recall for additional imaging and/or await prior examinations	n/a
1	Negative	Routine screening	Essentially 0%
2	Benign	Routine screening	Essentially 0%
3	Probably Benign	Short interval-follow-up (6 month) or continued	>0 % but ≤ 2%
4	Suspicious	Tissue diagnosis	4a. low suspicion for malignancy (>2% to ≤ 10%) 4b. moderate suspicion for malignancy (>10% to ≤ 50%) 4c. high suspicion for malignancy (>50% to <95%)
5	Highly suggestive of malignancy	Tissue diagnosis	≥95%
6	Known biopsy-proven	Surgical excision when clinical appropriate	n/a

بافت شناسی

- FNA
- CNBx
- بیوپسی اکسیزیونال
- بیوپسی انسیزیونال
- موارد استفاده از بیوپسی های باز بسیار محدود است

- مهمترین اندیکاسیون بیوپسی اکسیزونال موردیست که در معاینه و تصویر برداری شک بالا به بدخیمی وجود دارد اما در CNB تخیص تایید نشده است.
- در این موارد با تصمیم تیم چند تخصصی یا در موارد عدم دسترسی به آن با تصمیم جراح مجرب این تصمیم اتخاذ میشود.

مرحله بندی بعد از تایید تشخیص

- بر اساس سیستم TNM
- سایز تومور
- غدد لنفاوی زیر بغل
- متاستاز دوردست

TX	Primary tumor cannot be assessed
T0	No evidence of primary tumor
Tis (DCIS)*	Ductal carcinoma *in situ*
Tis (Paget)	Paget disease of the nipple NOT associated with invasive carcinoma and/or carcinoma *in situ* (DCIS) in the underlying breast parenchyma. Carcinomas in the breast parenchyma associated with Paget disease are categorized based on the size and characteristics of the parenchymal disease, although the presence of Paget disease should still be noted.
T1	Tumor ≤20 mm in greatest dimension
T1mi	Tumor ≤1 mm in greatest dimension
T1a	Tumor >1 mm but ≤5 mm in greatest dimension (round any measurement >1.0–1.9 mm to 2 mm).
T1b	Tumor >5 mim but ≤10 mm in greatest dimension
T1c	Tumor >10 mm but ≤20 mm in greatest dimension

T2	Tumor >20 mm but ≤50 mm in greatest dimension
T3	Tumor >50 mm in greatest dimension
T4	Tumor of any size with direct extension to the chest wall and/or to the skin (ulceration or macroscopic nodules); invasion of the dermis alone does not qualify as T4
T4a	Extension to the chest wall; invasion or adherence to pectoralis muscle in the absence of invasion of chest wall structures does not qualify as T4
T4b	Ulceration and/or ipsilateral macroscopic satellite nodules and/or edema (including peau d'orange) of the skin that does not meet the criteria for inflammatory carcinoma
T4c	Both T4a and T4b are present
T4d	Inflammatory carcinoma (see section "Rules for Classification")

[a]*Note:* Lobular carcinoma *in situ* (LCIS) is a benign entity and is removed from TNM staging in the *AJCC Cancer Staging Manual, 8th edition.*

Regional lymph nodes—Clinical (N)

cNX*	Regional lymph nodes cannot be assessed (e.g., previously removed)
cN0	No regional lymph node metastases (by imaging or clinical examination)
cN1	Metastases to movable ipsilateral Level I, II axillary lymph node(s)
cN1mi**	Micrometastases (approximately 200 cells, larger than 0.2 mm, but none larger than 2.0 mm)
cN2	Metastases in ipsilateral Level I, II axillary lymph nodes that are clinically fixed or matted; *or* in ipsilateral internal mammary nodes in the absence of axillary lymph node metastases
cN2a	Metastases in ipsilateral Level I, II axillary lymph nodes fixed to one another (matted) or to other structures
cN2b	Metastases only in ipsilateral internal mammary nodes in the absence of axillary lymph node metastases

cN3	Metastases in ipsilateral infraclavicular (Level III axillary) lymph node(s) with or without Level I, II axillary lymph node involvement; *or* in ipsilateral internal mammary lymph node(s) with Level I, II axillary lymph node metastases; *or* metastases in ipsilateral supraclavicular lymph node(s) with or without axillary or internal mammary lymph node involvement
cN3a	Metastases in ipsilateral infraclavicular lymph node(s)
cN3b	Metastases in ipsilateral internal mammary lymph node(s) and axillary lymph node(s)
cN3c	Metastases in ipsilateral supraclavicular lymph node(s)

Table 17-11

TNM stage groupings

When T is...	And N is...	And M is...	Then the stage group is...
Tis	N0	M0	0
T1	N0	M0	IA
T0	N1mi	M0	IB
T1	N1mi	M0	IB
T0	N1	M0	IIA
T1	N1	M0	IIA
T2	N0	M0	IIA
T2	N1	M0	IIB
T3	N0	M0	IIB
T0	N2	M0	IIIA
T1	N2	M0	IIIA
T2	N2	M0	IIIA
T3	N1	M0	IIIA
T3	N2	M0	IIIA
T4	N0	M0	IIIB
T4	N1	M0	IIIB
T4	N2	M0	IIIB
Any T	N3	M0	IIIC
Any T	Any N	M1	IV

Table 17-13

Diagnostic studies for breast cancer patients

	CANCER STAGE				
	0	I	II	III	IV
History & physical	X	X	X	X	X
Complete blood count, platelet count			X	X	X
Liver function tests and alkaline phosphatase level			X	X	X
Chest radiograph			X	X	X
Bilateral diagnostic mammograms, ultrasound as indicated	X	X	X	X	X
Hormone receptor status	X	X	X	X	X
HER2/neu expression		X	X	X	X
Bone scan				X	X
Abdominal (without or without pelvis) computed tomographic scan or ultrasound or magnetic resonance imaging				X	X

- انجام اقدامات تکمیلی مانند سی تی اسکن ها و اسکن استخوانی به طور معمول در بیماران مراحل اولیه توصیه نمیشود مگر در مواردی که علایم بالینی مشکوک وجود دارد یا اقدامات اولیه اختلالی را نشان داده است.
- در بیماران مبتلا به ILC متاستازهای نامعمول مانند متاستاز به لایه های مزوتلیالی بدون درگیری های احشایی دیده میشوند.

- در نهایت تصمیم گیری درمانی بر مبنای استدلال بالینی انجام می شود.

تشخیص به موقع و اقدام درست

=

درمان