بسم الله الرحمن الرحیم

مبحث : غدد بزاقی

آناتومی و فیزیولوژی غدد بزاقی :

❖غده پاروتید

- بزرگترین غدد بزاقی در حفره خلف مندیبل است که کپسولی از بافت همبند متراکم دارد . این کپسول کاذب ،بسیار ضخیم است و علت درد کششی در تورم پاروتید به حساب می آید .
- طول مجرای پاروتید (مجرای استنسن) در حدود 6 سانتی متر است لبه orifice آن کمی برآمده است و در التهاب قرمز و متورم میشود . دهانه در مقابل دومین دندان مولار فوقانی قرار دارد .
- عصب فاسیال پس از ترک سوراخ استیلوماستوئید بصورت یک تنه کوتاه به پارانشیم غده وارد میشود .

نکته : safeترین نقطه برای یافتن عصب فاسیال در پاروتیدکتومی محافظه کارانه ، trunk آن است.

- نخستین محل درناژ لنف پاروتید ،در غدد لنفاوی داخل گلند قرار دارد .
- عصب اتونوم ترشح بزاق پاروتید : الیاف آن از هسته بزاقی تحتانی منشا میگیرد و همراه عصب گلوسوفارنژیال هستند که در قالب عصب پتروزال کوچک به پاروتید میرود.

❖ غده ساب مندیبولار

- بخش اصلی غده در پایین عضله میلوهیوئید در **مثلث ساب مندیبولار قرار دارد**
- طول مجرای آن (مجرای وارتون) در حدود 5 سانتی متر است که در زیر مخاط کف دهان و نزدیک به فرنولوم در کف دهان باز میشود.

نکته : با اینکه مجرا در سمت پوسترولترال از روی عصب لینگوال عبور میکند ولی اگر مجرا با گاید یک پروب شکاف داده شود عصب در معرض خطر قرار نمیگیرد . شاخه مارژینال مانديبولار عصب فاسیال ، بین قطب فوقانی غده تحت فکی و مانديبل قرار میگیرد و طی جراحی غده در معرض آسیب است.

نکته : برای پیشگیری از آسیب لینگوال یا هیپوگلوسال طی رزکسیون ساب مندیبولار گلند این اعصاب باید expose شوند.

❖ غده ساب لینگوال

- کوچکترین غده بزاقی اصلی در زیرمخاط کف دهان قرار گرفته است
- بخش خلفی آن به انتهای قدامی غده ساب مندیبولار میرسد
- مجرای آن معمولا با مجرای ساب مندیبولار یکی میشود و همان اعصاب را دریافت میکند.

رانولا یک retention cyst است که بر اثر انسداد یکی از دهانه های کوچک غده ایجاد میشود و بسته به اندازه باعث دشواری در بلع و تکلم میشود . درمان شامل رزکسیون جراحی یا درناژ با مارسوپیالیزاسیون رانولا است.

❖ غدد بزاقی فرعی (مینور)

- این غدد در سرتاسر مخاط اوروفارنکس ، بینی ، سینوس ، حنجره و تراشه پراکنده هستند و همچنین تجمعاتی در سطح داخلی لب ، در مخاط گونه و در کام وجود دارند . غدد بزاقی مینور فقط 5 تا 8 درصد کل حجم بزاق را تولید میکنند.

نکته : تومورهای غدد بزاقی فرعی اغلب بدخیم هستند .

تولید و عملکرد بزاق

هرروز حدود یک تا یک و نیم لیتر بزاق تولید میشود که 99.5 درصد آن آب است .

ترکیب و کیفیت بزاق در شرایط تحریک نشده		
	نسبت بزاق	کیفیت
غده پاروتید	حدود ۳۰ درصد	عمدتا سروزی
غده ساب مندیبولار	۵۵ تا ۶۵ درصد	موکوسی / سروزی
غده ساب لینگوال	حدود ۵ درصد	عمدتا موکوسی
غدد بزاقی فرعی	۵ تا ۸ درصد	عمدتا موکوسی

علایم بالینی اختلالات بزاقی و تفسیر آنها	
تورم	- یکطرفه: تومور - دو طرفه: بیماری سیستمیک و عفونت (اوریون) - کل غده: سیالادنوز - سرعت رشد: رشد سریع مطرح کننده ی بدخیمی - رشد آهسته مطرح کننده‌ی خوش‌خیمی یا احتمالا کارسینوم کیستیک آدنویید
درد	○ بیشترین شیوع در التهاب حاد یا راجعه، سیالادنوز؛ ناشایع در تومورها ○ حملات درد کولیکی: سیالولیتیاز
نوع بزاق	شفاف: طبیعی کدر یا شیری: سیالادنیت پف‌آلود، گرانولی: التهاب مزمن
خشکی دهان	کاهش ترشح بزاق به دلیل اختلالات اتونوم، بیماری اتوایمیون، دهیدراتاسیون یا عوارض جانبی داروها
فلج فاسیال	تومورهای بدخیم، سندرم Heerfordt

▪ تصویربرداری تشخیصی غدد بزاقی

سونوگرافی :

اغلب اولین روش تصویربرداری است و به لحاظ سهولت ، هزینه کم و توان تشخیصی بالا ، روش تشخیصی انتخابی برای بیماریهای غدد بزاقی است .

رادیوگرافی ساده :

رادیوگرافی ساده کف دهان در تشخیص سیالولیتیاز فقط در مواردی مهم هستند که محتوای کلسیم سنگ بزاقی زیاد باشد سنگ های رادیولوسنت اغلب با سیالوگرافی داده میشوند.

CTاسکن :

CTاسکن با ماده حاجب روش مناسبی برای ارزیابی توده های بزاقی است و درگیری لوب عمقی پاروتید و بافت های اطراف را بخوبی نشان میدهد.

MRI :

تصاویر با وضوح بالایی از ساختارهای بافت نرم میدهد و در تشخیص توده های بزاقی ارجح است.

سیالوگرافی :

سیالوگرافی با استفاده از ماده حاجب میتواند سیستم مجاری بزاقی و بخش های پارانشیمی غدد را نشان دهد

سیالوگرافی در سیالوآدنیت حاد کنترااندیکه است.

یافته های سیالوگرافی

- در سیالادنیت راجعه مزمن : الگوی تیپیک «درخت پربرگ» را نشان میدهد که بر اثر اکتازی آسینی ها و مجاری ترشحی ایجاد میشود

- تومورهای خوش خیم : اغلب بصورت یک توده مدور ظاهر میشوند که مجاری را بصورت سبدی شکل جابجا میکند.

- تومورهای بدخیم : ممکن است باعث پارگی یا قطع مجرا ، کاهش قطر مجرا و تراوش ماده حاجب شوند.

- یافته ها در سندروم شوگرن متغیرند : در اوایل بیماری ، تابلویی از یک «درخت بالغ » همراه با شاخه های ظریف سیستم مجرایی و حدود نامشخص غده در محیط وجود دارد .

در مراحل بعدی الگوی یک درخت لخت با نازک شدن مجاری و آتروفی پارانشیم دیده میشود .

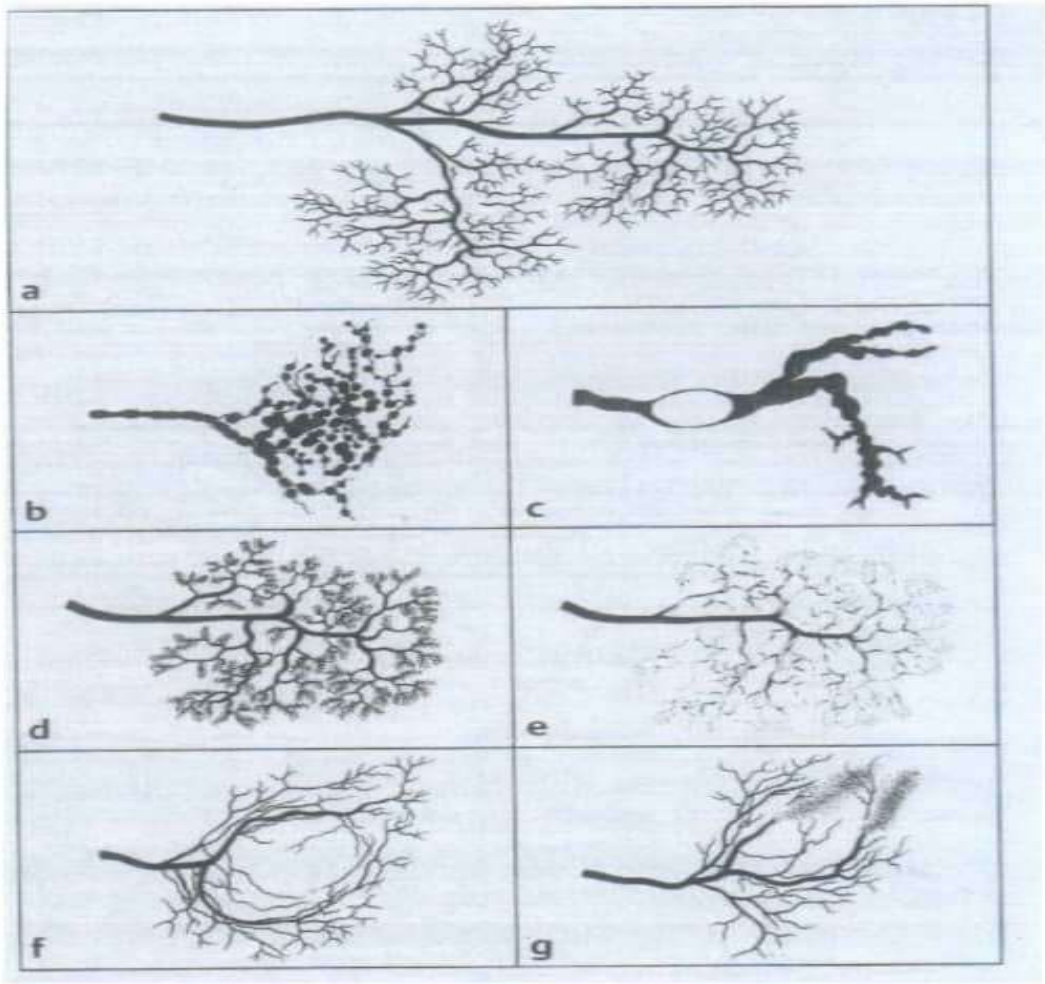

توضیح شکل: سیالوگرام‌های تیپیک: a. یک غده ساب مندیبولار سالم؛ b. پاروتیت انسدادی راجعه‌ی مزمن که یک ظاهر «درخت پربرگ» را نشان می‌دهد. مجرای ترشحی یک الگوی «رشته تسبیحی» (String of beads) را نشان می‌دهد. c. یک سنگ در مجرای ساب مندیبولار. اکتازی ناشی از احتباس ترشحات و آتروفی وسیع پارانشیم وجود دارد. d. پاروتیت غیرانسدادی مزمن که یک ظاهر «درخت سیب پر از شکوفه» را نشان می‌دهد. e. الگوی‌های «درخت بالغ»، «درخت لخت» و «درخت یخ زده» که در مراحل مختلف سندرم شوگرن دیده می‌شوند. f. تومور خوش‌خیم غده پاروتید همراه با جابجایی سبدی شکل دور تومور. g. بدخیمی غده پاروتید همراه با قطع شدگی مجاری و بیرون‌زدگی ماده حاجب.

بیوپسی غدد بزاقی

بیوپسی در چه مواردی ضروری است : در تصمیم گیری برای درمان جراحی یا دارویی برخی اختلالات مثل سیالادنوز یا بیماری شوگرن و تشخیص هیستولوژیک توده ها

- FNA فقط وقتی مفید است که یافته های مثبت داشته باشند.

- درصورت لزوم باید یک بیوپسی core needle در بیش از یک جهت انجام شود اما احتمال آسیب عصب فاسیال وجود دارد .

- بیوپسی یک ضایعه زخمی آسان است اما اگر پوست سالم باشد بهترین محل جهت بیوپسی غده پاروتید tail پاروتید واقع در حفره خلف مندیبل است تا به عصب فاسیال آسیب نرسد

- نکته : اگر یافته های بالینی دال بر تومور بزاقی باشند ،پاروتیدکتومی سطحی یا اکسیزیون غده ساب مندیبولار ، یک بیوپسی اکسزیونال محسوب میشود که درمان صحیح برای تومورهای خوش خیم هم است.

بیماریهای غدد بزاقی

التهابی		
حاد	ویروسی	اوریون ، سیتومگالوویروس ، کوکساکی ویروس ، AIDS
	باکتری	سیالادنیت
مزمن		سیالادنیت مزمن اسکلروزان غده تحت فکی سیالادنیت انسدادی و غیر انسدادی
غیر التهابی		
کیست		موکوسل ناشی از نقص تشکیل مخاط کوچک کیست مخاطی بزاقی ، کیست لنفوایی تیلال
بیماری سیستمیک		سندرم شوگرن ، بیماری هیپرفورت سندرم ملکرسون - روزنتال ، سارکوئیدوز سل ، سیفیلیس ، اکتینومایکوز ، AIDS
سیالادنوز		متابولیک (دیابت) ، اندوکرین ، نوروژنیک عوارض (مثل داروهای روانگردان ، ضدمشارجون)

- سیالوآدنیت باکتریال حاد :

اتیوپاتوژنز :

علت معمولا عفونت باکتریایی ascending از مجرای بزاقی در زمینه کاهش جریان بزاق است .

پاروتیت پس از جراحی که امروزه بدلیل تجویز آنتی بیوتیک ها جیگزینی مایع کمتر شده است

سایر ریسک فاکتورها :

دیابت کنترل نشده یا نارسایی کلیوی همراه با اختلالات الکترولیتی و دهیدراتاسیون

وجود دندان پوسیده و عدم رعایت بهداشت دهان

تظاهرات بالینی

- غده بطور ناگهانی متورم و تندر میشود
- پوست رویی اریتماتو و گرم شده و در صورت وجود چرک ، Flactuation میتواند احساس شود .
- دهانه مجرا در داخل دهان قرمز و متورم شده و با ماساژ خارجی غده چرک از دهانه خارج میشود
- تریسموس نیز وجود دارد
- اگر فلج فاسیال وجود داشته باشد این یافته با یک بیماری عفونی همخوانی ندارد و یک پاتولوژی بدخیم مطرح میشود.

تشخیص : بالینی است

درمان :

آنتی بیوتیک وسیع الطیف تزریقی با دوز بالا

مایع و الکترولیت ها جبران و مواد ترشح کننده بزاق داده میشود .

نوع آنتی بیوتیک : یک پنی سیلین مقاوم به پنی سیلیناز یا سفالوسپورین نسل اول معمولا کفایت میکند .

کلیندامایسین ، سفوکستین ، ایمی پنم ، ترکیب مترونیدازول و یک ماکرولید نیز پوشش منسب ایجاد خواهد کرد.

نکته : همین درمان برای سیالوآدنیت چرکی غده ساب مندیبولار تجویز میشود که شایع ترین علت آن انسداد با یک سنگ یا بیماری دندانی است.

▪ اوریون

تظاهرات بالینی :

- تورم پاروتید
- قرمزی و تورم خفیف دهانه مجرا
- جابجایی لاله گوش
- ترشحات چرکی نیستند
- در 75 درصد موارد هردو غده درگیر میشود
- این ویروس نوروتروپیک ممکن است آسیب برگشت ناپذیر عصب هشتم (ناشنوایی کامل یکطرفه یا دوطرفه بدهد)

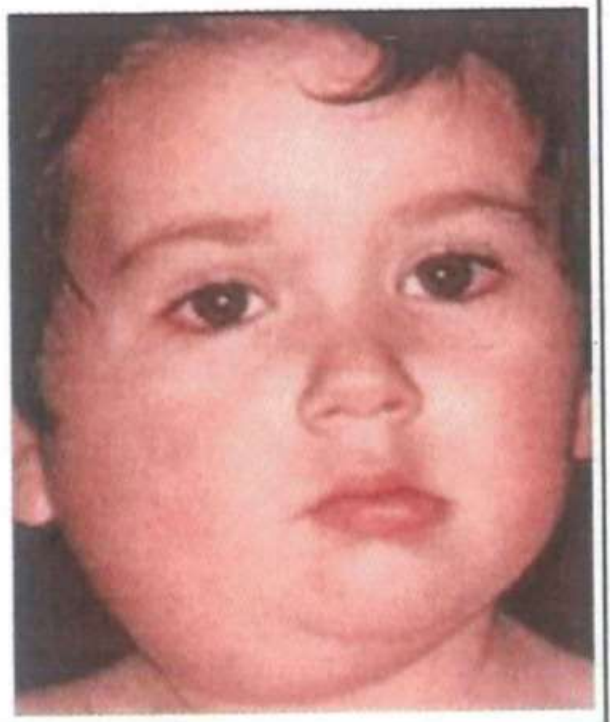

اوریون

تشخیص:

مشاهده مستقیم ویروس فقط در جریان مرحله اولیه بیماری (از چند ساعت تا چند روز)ممکن است ویروس را میتوان از بزاق ، CSF ، یا ادرار جدا کرد

تست های سرولوژیک بعد از 2 تا 3 هفته مثبت میشود . افزایش چهار برابری تیتر آنتی بادی نشانه عفونت اوریون است.

نکته : دفع آمیلاز در خون و ادرار در روز سوم یا چهارم به پیک میرسد .

سیالادنیت اسکلروزان مزمن ساب مندیبولار (تومور kuttner)

تظاهرات بالینی :

باعث سفتی و بزرگی غده تحت فکی میشود که اغلب شبیه یک تومور واقعی است و درد ناچیز است .

اتیوپاتوژنز :

علت احتمالا اتوایمیون است در هیستولوژی موارد زیر مشاهده میشود :

- التهاب مزمن
- ارتشاح لنفوسیتی در بافت همبند بینابینی
- اسکلروز پری داکتال
- در مراحل پیشرفته سیروز غدد بزاقی بر اثر متاپلازی پارانشیم و بافت همبند

تشخیص و درمان :

برداشتن غده به منظور تشخیص قطعی

پاروتیت مزمن راجعه

- تظاهر بالینی :
- اکثرا در اطفال رخ میدهد
- بصورت راجعه دچارحمله پاروتیت یکطرفه میشوند (گاها تورم دو طرفه همزمان)
- ممکن است بسیار دردناک باشد
- بزاق بصورت شیری ، گرانولر ، یا چرکی خالص است و طعم شوری دارد
- تریسموس اغلب وجود دارد
- بیمار در فواصل حملات علامتی ندارد فقط اینکه غده پاروتید در بین حملات معمولا سفت است

- اتیوپاتوژنز : دو نوع التهاب ممکن است روی دهد

الف) سیالادنیت غیرانسدادی : درخت سیب پر از شکوفه یافته تیپیک در سیالوگرافی است که بر اثر التهاب سلولهای آسینار ایجاد میشود .

ب) سیالادنیت انسدادی : اکتازی مادرزادی مجرا و تنگی پری داکتال پس التهابی عوامل زمینه ساز هستند که اکتازی مجرایی اغلب یک رشته تسبیحی یا خوشه انگوری ایجاد میکند .

تشخیص : بر اساس شرح حال و سیر بالینی

درمان : آنتی بیوتیک های وریدی حمله حاد درد را کوتاه میکنند. ماساژ غده ، رعایت بهداشت دهانی و مواد بزاق آور تجویز میشوند.

سیر بالینی : در موارد طول کشیده بدلیل فیبروز پارانشیم ترشح بزاق ممکن است در نهایت متوقف شود لذا علائم در اکثر موارد در هنگام بلوغ فروکش میکند .

سیالادنیت میواپی تلیال

سندرم شوگرن = ضایعه لنفواپی تلیال خوش خیم

- تظاهر بالینی :
- گزروستومی یا سندرم sicca که مخاط تنفسی فوقانی را گرفتار میکند .
- اکثرا تورم دو طرفه پاروتید و در مراحل نهایی آتروفی غدد بزاقی وجود دارد
- کراتوکونژونکتیویت سیکا
- آرتریت مزمن
- پورپورای روماتیسمی
- پری آرتریت ندوزا
- اسکلرودرمی

تشخیص : تابلوی بالینی کامل تست های ایمونولوژیک و نمای سیالو گرافیک به تشخیص می انجامد.
تشخیص بالینی با بیوپسی غدد بزاقی مینور لوب تحتانی تایید میشود .

درمان :

بزاق مصنوعی و پیلوکارپین است .

استروئیدها و داروهای مهارکننده ایمنی (در موارد بسیار شدید) نیز داده میشود.

پیش آگهی : در موارد طول کشیده بیماری شوگرن ، پیشرفت به لنفوم سلول B یا لنفوم مالت ممکن است روی دهد.

شکل ۱۱-۹. لنفوم سلول B در بیماری با شرح حال قبلی سندرم شوگرن.



شکل ۹-۱۰a-c. a. سندرم شوگرن در یک خانم ۶۸ ساله. b. تغییرات روماتیسمی انگشتان، c. جزایر سلول‌های میواپی‌تلیالی احاطه شده توسط ارتشاح لنفاوی (هماتوکسیلین ـ ائوزین و بزرگنمایی ۱۰۰ برابر).

▪ سیالادنیت سلول اپی تلیال

تب یووئوپاروتید یا سندرم هیرفوردت

یک تابلوی خارج ریوی سارکوئیدوز است.

تظاهر بالینی :

- اکثر بیماران تورم سیمتریک پاروتید دارند که گاهی دردناک است
- تورم غدد اشکی و یووئیت
- فلج فاسیال
- مننگوآنسفالیت
- SNHL
- کاهش جریان بزاق و تولید آمیلاز
- عمدتا زنان گرفتار میشوند

تشخیص : بیوپسی غدد لنفاوی ناف ریه

درمان : استروئید

▪ سیالولیتیاز (سنگ بزاقی)

• تظاهر بالینی :

تحریک حس چشایی موجب تورم شدید و دردناک غده بزاقی درگیر (کولیک بزاقی) میشود.

اتیوپاتوژنز :

علت اولیه آن عدم تعادل اولیه در ترشح الکترولیتهای بزاقی است. افزایش ویسکوزیته بزاق موجب انسداد موکوسی میشود و یک ماتریکس موکوپروتئینی آلی رسوب میکند.

سیالولیتیاز در مردان دو برابر شایع است و عمدتا در بزرگسالان تشکیل میشود .

- تشخیص : سنگ اغلب در کف دهان یا مخاط بوکال قابل لمس است و روش تصویربرداری اولیه سونوگرافی است

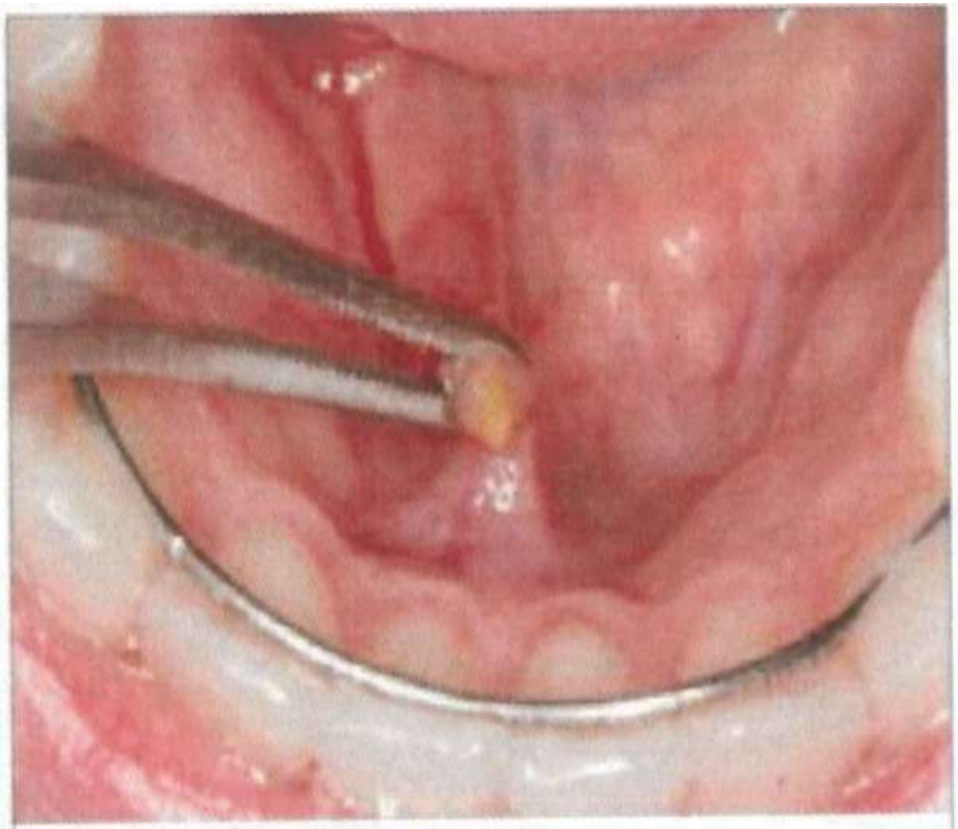

سنگ بزاقی

- **نکته :** سنگ بزاقی در غده ساب مندیبولار در 85 درصد موارد و در غده پاروتید در 15 درصد موارد دیده میشود چون ترشحات غده تحت فکی برخلاف نیروی جاذبه است و به علت موسین زیاد ویسکوزیته بالاتری دارد و کلسیم و فسفات بیشتری دارد

- **درمان**

1)محافظه کارانه :مواد افزایش دهنده بزاق و ماساژ غده لازم است و در صورت وجود التهاب آنتی بیوتیک میدهیم

2)درمان جراحی :

✓پاپیلوتومی در بیماران دارای سنگ های قابل لمس خارج غده ای اندیکاسیون دارد

✓سنگ شکنی

✓سیالوآندوسکوپی

✓رزکسیون غده بزاقی

▪ کیست ها

چهار نوع مختلف دارد :

کیست ناشی از دیس ژنزی :

مانند کیست رانولا که در زیر مخاط کف دهان قرار گرفته است . وقتی کیست به مخاط کف دهان برسد شکل آن شبیه ساعت شنی میشود .

موکوسل غدد بزاقی کوچک :

به شکل برجستگی های خارج عروقی دیده میشود که اغلب در لب پایین بیماران بالغ ایجاد میشود

کیست های مجرای بزاقی :

اندازه انها 2 تا 3 سانتی متر است و در بیماران مسن تر شایعترند مکانیسم پاتوژنیک مشابه کیست احتباسی است .

کیست های اپی تلیال لنفاتیک :

اپی تلیوم کیست با استرومای لنفاتیک به همراه انکلوزیون های لنفاوی احاطه شده است . کیست های چند کانونی لنفواپی تلیال غده پاروتید در 5 درصد بیماران مبتلا به HIV بصورت یکی از علائم اولیه هیپرپلازی لنفاوی رخ میدهد .

- سیالادنوز

تظاهرات بالینی :

تورم منتشر بی درد دو طرفه بویژه در غده پاروتید که دائمی یا راجعه است

سیالادنوز دردناک ممکن است در جریان درمان با داروهای ضد فشار نظیر کلونیدین روی دهد

اتیوپاتوژنز : ناشی از تورم آسینار ، ضایعات دژنراتیو میو اپی تلیال و تورم هیدروپیک الیاف اتونوم است که در بیماریهای زیر دیده میشود :

دیابت ،بارداری،بلوغ،یائسگی،اختلال آدرنال ، آویتامینوز، کمبود پروتئین ، گرسنگی طولانی مدت ، الکلیسم و اختلال عملکرد CNS . هم چنین ممکن است در پاسخ به درمان با داروهای ضد فشار خون یا کلوزاپین ایجاد شوند .

- تشخیص :

ارزیابی اندوکراین و متابولیک لازم است

- سیالوگرافی در ابتدا با یافته ای همراه نیست اما در مراحل پیشرفته تنگ شدگی مجاری را نشان میدهد .

- درمان :

اختلالات زمینه ای درمان میشوند و داروهای ضد فشار خون قطع یا تغییر می یابند . کورتیکواستروئیدها برای کاهش کشش کپسول و حجم غده پاروتید مفید است.

شکل ۱۷-۹. سیالادنوز -یک خانم جوان با غیرقرینگی صورت به دلیل بزرگی منتشر غده پاروتید.

▪ تروما

آسیب به اعصاب ، مجرا و فیستول بزاقی

آسیب عصبی : آسیب به عصب صورتی در ناحیه پاروتید و به اعصاب زبانی و زیرزبانی باید بدئن تاخیر درمان شود

آسیب به مجرا : تنها آسیب مجرای اصلی نیازمند ترمیم است یک کاتترپلاستیکی ظریف وارد شده و دو سر مجرا به هم آناستوموز میشود اگر بخشی از مجرا از دست رفته باشد میتوان آن را بازسازی کرد یا اینکه مجرای کوتاه را به مخاط گونه باز کرد تا منفذ جدیدی ایجاد شود .

فیستول بزاقی :

اگر مجرای اصلی دست نخورده باشد درمان فیستول پارانشیم معمولا سخت نیست در اغلب موارد فیستول پارانشیم خارجی بطور خود به خود بهبود می یابد اما ممکن است هفته ها طول بکشد .

گاهی لازم است ترشح بزاق بطور موقتی با آتروپین ، تزریق سم بوتولینوم یا رادیوتراپی قطع شود اگر این عمل در بسته شدن فیستول موفقیت آمیز نباشد باید فیستول را خارج کرد و بافت نرم را در چند لایه ترمیم کرد .

سوالات

1) خانم 55 ساله ای با خشکی دهان مراجعه میکند در معاینه تورم دو طرفه غدد پاروتید لمس میشود . در سیالوگرافی نمای Bare دیده میشود این بیمار مستعد کدام بدخیمی است ؟

الف) pleomorphic adenoma

ب) Mucoepidermoid carcinoma

ج) Lymphoma

د) Adenoid cystic carcinoma

پاسخ : گزینه ج

سیال آدنیت میواپی تلیال در سندرم شوگرن دیده میشود این بیمار با بزرگی منتشر غدد بزاقی و کاهش ترشح بزاق تظاهر پیدا میکند در سیالوگرافی در مراحل پیشرفته نمای Bare tree دیده میشود . این بیماران مستعد ابتلا به لنفوم هستند .

2) شایع ترین محل سنگ های بزاقی کدامیک از غدد بزاقی است ؟

الف)غدد پاروتید ب) غدد ساب مندیبولار ج) غدد ساب لینگوال د) غدد بزاقی فرعی

پاسخ : گزینه ب

3) در حالت تحریک نشده عمده بزاق از کدام غده بزاقی تولید میشود ؟

الف) پاروتید ب)غدد ساب مندیبولار ج)غدد ساب لینگوال د)غدد بزاقی مینور

پاسخ : گزینه ب

4) مرد 50 ساله ای با سابقه چندین ماهه تورم غده ساب مندیبولار چپ مراجعه کرده است . بیمار اپیزودهای مکرر درد و تورم را به دنبال غذا خوردن ذکر میکند . معاینه سایر غدد بزاقی طبیعی است . کدام تشخیص محتمل تر است ؟

الف)سیالوآدنوزیس ب)سیالولیتیازیس ج)بیماری شوگرن د)تومور خوش خیم غده بزاقی

پاسخ : گزینه ب

بروز دوره های درد و تورم یکطرفه ناحیه ساب مندیبولار پس از غذا خوردن مطرح کننده سنگ مجرای غده بزاقی ساب مندیبولار است.

5)سیالوگرافی در تشخیص کدام اختلال غده بزاقی معمولا به کار میرود ؟

الف) سنگ رادیواپک غده بزاقی پاروتید

ب)سیالکتازی در غده sublingual

ج)تنگی در مجرای غده submandibular

د)سنگ رادیواپک غده بزاقی ساب مندیبولار

پاسخ : گزینه ج

سیالوگرافی گاهی جهت تشخیص بیماریهای مجاری غدد بزاقی مربوط به ساب مندیبولار یا پاروتید بکار میرود

6) مرد 57 ساله ای با شکایت تورم دردناک جلوی گوش چپ مراجعه کرده است. در معاینه تب 39 درجه دارد و تورم اریتماتو در جلوی لاله گوش دیده میشود که در لمس گرم و دارای تموج است در معاینه دهان دهانه مجرای استنسن قرمز و حاوی چرک است. در ایجاد این بیماری تمام موارد زیر نقش دارند بجز :

الف) دیابت کنترل نشده ب) بهداشت بد دهان ج)افزایش ترشح بزاق د)نارسایی کلیوی

پاسخ :گزینه ج

سیال آدنیت حاد باکتریال اغلب در غده پاروتید روی میدهد . بیماری معمولا در زمینه کاهش ترشح بزاق مانند شرایط NPO پس از جراحی روی میدهد .

7) بیماری با درد و تورم ناگهانی غده ساب مندیبولار مراجعه کرده است در معاینه ترشح چرکی از دهانه مجرا دارد . کدام اقدام تشخیصی مناسب تر است ؟

الف) سونوگرافی ب) MRIبا تزریق ج) CTسیالوگرافی د)سیالوگرافی

پاسخ : گزینه الف

تشخیص سیال آدنیت باکتریال حاد است

8)در صورت بروز بیماری شوگرن با درگیری غده پاروتید کدام یک از تظاهرات زیر بیشتر دیده میشود ؟

الف)توده یک طرفه پاروتید

ب)خروج ترشحات چرکی از مجرای پاروتید بصورت یک طرفه

ج)بزرگی دو طرفه پاروتید بدون درد بصورت منتشر در مراحل اولیه

د)توده های متعدد دردناک پاروتید

پاسخ : گزینه ج

9)دقیق ترین روش بررسی مجاری غدد بزاقی کدام است ؟

الف)سونوگرافی ب)سیالوگرافی ج)MRI د)CTاسکن

پاسخ : گزینه ب

10) خانم جوانی دچار یووئیت ، تب ، ضعف عضلات سمت راست صورت و بزرگی غدد پاروتید است کدام تشخیص محتمل تر است ؟

الف) Sjogren syndrome

ب) Behcet disease

ج) Melkerson Rosental syndrome

د) Heerfordt syndrome

پاسخ : گزینه د

تریاد زیر مطرح کننده Heerfordt syndrome است :

7 never palsy

Uveitis

Parotitis