



Presenter:

**DR. Hosein
Basere**

MD.Pathologist

**Roudsar Hospital
2022**



بخش اول

مروری بر آناتومی و فیزیولوژی پوست:

پوست بزرگترین ارگان بدن

● ۱۵-۱۲ درصد وزن بدن و مساحتی حدود ۲ مترمربع

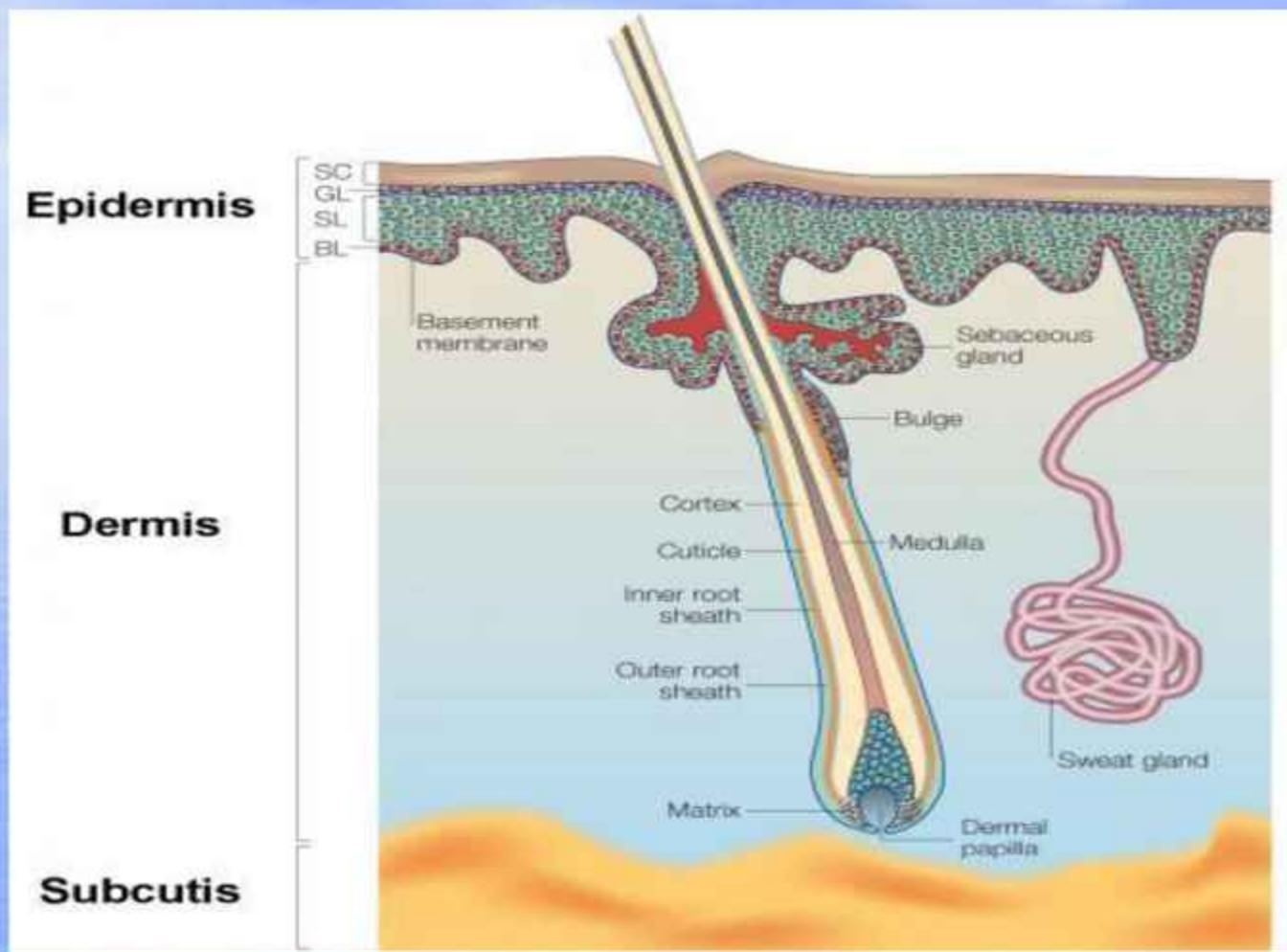
● وزن ۲.۵ کیلوگرم

● یک سوم جریان خون

● بیش از یک میلیون پایانه عصبی

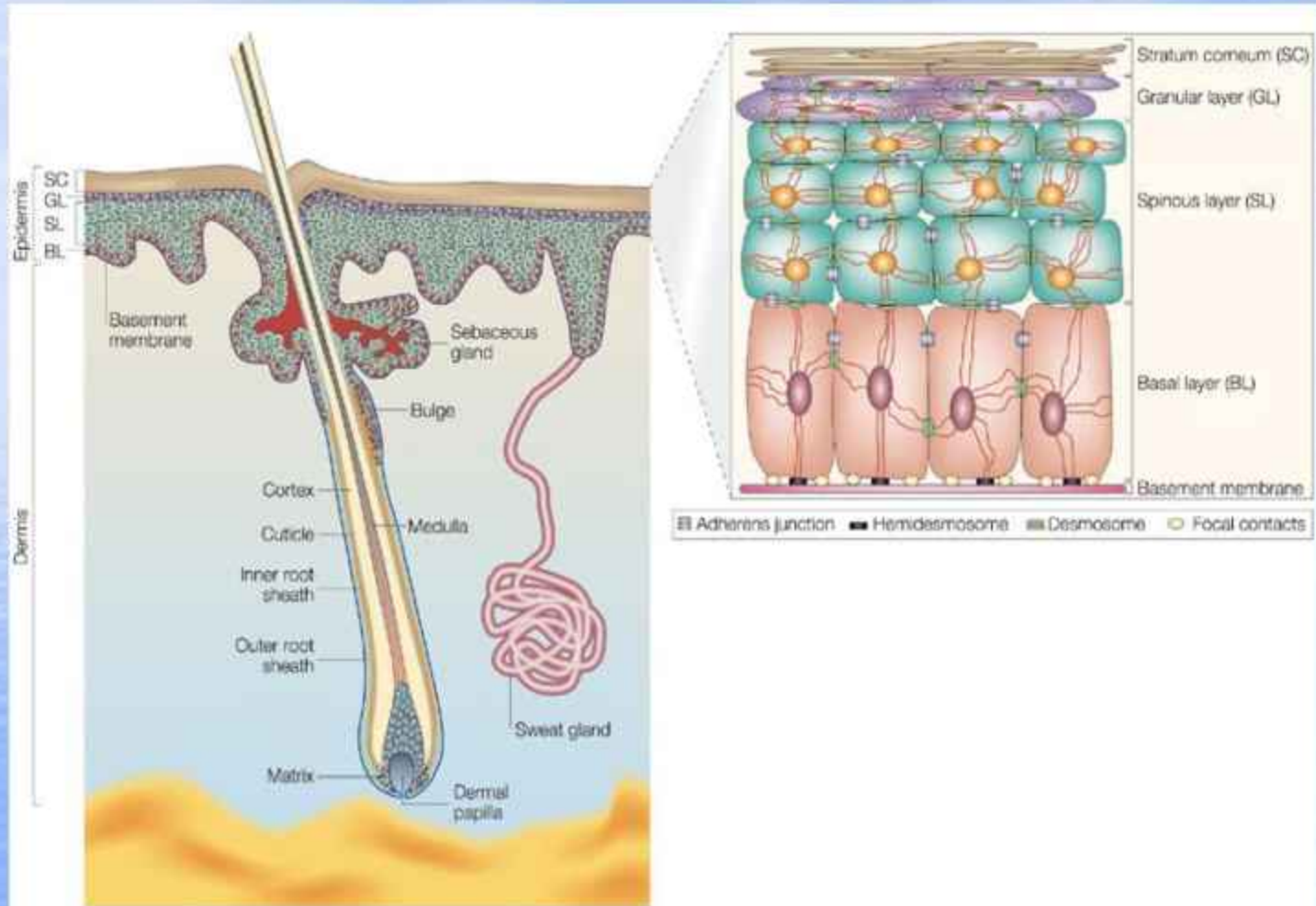
مروری بر بافت شناسی پوست:

- ✓ پوست متشکل از:
- ✓ اپیدرم
- ✓ محل اتصال درم و اپیدرم
- ✓ درم
- ✓ بافت زیر جلدی
- ✓ ضمایم پوست (مو - غدد عرقی - سباسبه-ناخن)



- اپیدرم: ضخامت ۰.۴ تا ۱.۶ میلی متر
از ۴ نوع سلول تشکیل شده است:
- کراتینوسیت: ۹۰٪
 - ملانوسیت: ۸٪
 - سلول های لانگرهانس
 - سلول های مرکل سل

- اپیدرم - کراتینوسیتها: در طی فرآیندهای طبیعی ۴ مرحله تکوینی را می گذرانند و باعث تشکیل ۵ لایه اپیدرم می گردند:
- **لایه شاخی:** سلولهای مرده کاملاً کراتینه، خارجی لایه پوست
- **لایه لوسیدوم:** در نواحی کف دست، پا و پاشنه پا
- **لایه گرانولوزوم:** سلول های صاف، حاوی گرانولهای بازوفیلیک کراتوهیالین.
- **لایه اسپینوزوم (خاردار):** چند وجهی، هسته بیضوی و زیگولر
- **لایه قاعده ای:** استوانه ای شکل، متصل به غشاء پایه، میتوز بالا، شامل: سلولهای پرولیفراتیو و سلولهای پایه ای



اپیدرم - ملانوسیت:

لایه بازال، ۸ درصد سلولهای اپیدرم

➤ مکعبی شکل با سیتوپلاسم روشن و هسته هلالی کناری

➤ منشاء: ستیغ عصبی

➤ تولید ملانین

➤ واحد ملانین اپیدرمی (۱ به ۴۰-۳۰)

➤ نسبت ملانوسیت به سلولهای بازال ۱ به ۹ تا ۴

اپیدرم - سلول لانگرهانس:

❖ در سطوح مختلف اپیدرم، بخشی از سیستم ایمنی پوست حاوی گرانولهای بیربک که مشابه راکت تنیس

❖ منشاء مغز استخوان

□ نقش: ارایه آنتی ژن به لنفوسیت‌های T را در ایمنی وابسته به لنفوسیت T

□ بلوغ لنفوسیت‌های T

□ تمایز اینترا اپیدرمال

□ در تکوین نئوپلاسم و دیسپلازی پوستی

اپیدرم- سلولهای مرکل:

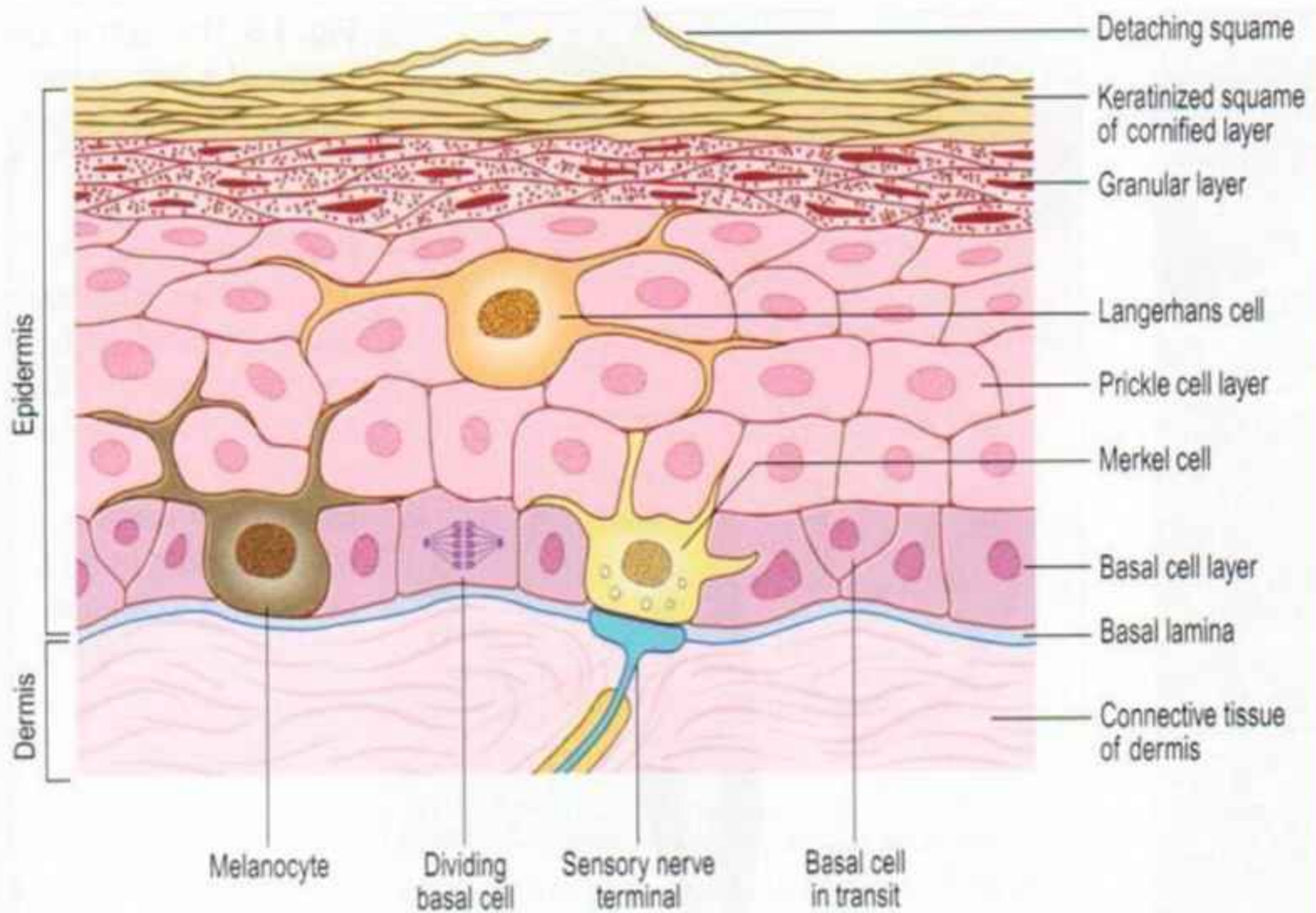
- در لایه بازال
- واکنش با پروتئین دسموزومی و فیبرهای سیتوکراتین
- واکنش ایمنی سیناپتوفیزین ← سلولهای نوروآندروکرین اپتیلیال و لذا در انتقال حس لامسه.

محل اتصال اپیدرم - درم

➤ اختلال در آن باعث بروز گسستگی در اپیدرم می گردد.

➤ ارثی E.B

➤ اکتسابی: پمفیگوس - پمفیگوئید....



محل اتصال اپیدرم - درم:

۴ لایه دارد:

- ✓ همی دسموزم: زیر سلولهای کراتینوسیتها
- ✓ دو بخش: داخل سلولی (صفحه اتصال)
- ✓ خارج سلولی (صفحه متراکم زیر سلولهای بازال)

لامینا لوسیدا

- حاوی گلیکو پروتئین لامینین
- فیبرونکتین در زمان ترمیم
- فیلامنهای لنگر گاهی (انکورینگ)
- لامینادنسا: حاوی کلاژن IV

ساب لامینادنسا:

- حاوی ساختمانهای رشته ای فیبریلهای لنگرگاهی که باعث نگه داری کلاژنها (anchoring)
- حاوی دستجات میکروفیبریل درمی: باعث اتصال لامینادنسا به شبکه الاستیک درم
- الیاف ظریف linkin باعث استحکام اتصال لامینادنسا کلاژن درمی و فیبریلهای انکورینگ

درم (لایه زندگی):

➤ لایه متراکم بافتی با ضخامت متفاوت ۴-۱ میلی متر

➤ فاقد سلولهای اپیدرمال اما حاوی:

سلولهای فیبروبلاست، ماکروفاژها، لنفوسیتها، سلولهای دندریتیکی
ماست سلها، گاهی ائوزینوفیل که در التیام نقش دارند.

➤ حاوی کلاژن و رشته های ارتجاعی که باعث انعطاف و استحکام
پوست در جهات مختلف.

درم دو بخش دارد:

درم پاپیلر: - قسمت سطحی درم

- حاوی کلاژن (بسیارشل)

- عروق خونی

درم ر تیکولر:

- ضخامت متفاوت در نقاط مختلف بدن

- بیش از ۸۰ درصد درم حاوی کلاژن تیپ I جزء اصلی درم بصورت متراکم و زیاد

- رتیکولین - کلاژن (۳): رشته های کوچک کلاژن

- الاستین: رشته ای موجی با قطر و طول متفاوت

- عروق خونی، غدد عرقی، غدد چربی، پایانه های عصبی، فولیکول مو

هیپودرم (بافت زیر جلدی)

- ✓ لایه تخصص یافته ای از بافت همبند (لایه آدیپوز)
- ✓ پلک، اسکروتوم، آرئولا و تیبا وجود ندارد.
- ✓ ضخامت آن بسته به سن، جنس و شرایط تغذیه ای و محل‌های تشریحی بدن متفاوت
- ✓ عروق، اعصاب و ضمائم از آن می‌گذرند.
- ✓ عملکرد محافظت بدن از گرما و سرمای شدید، تروما، منبع انرژی بدن.

عروق پوست:

❖ شبکه شریانی وریدی پوست:

❖ شبکه عمقی (بین هیپودرم و درم)

❖ شبکه سطحی بین درم و پاپیروتیکولر

❖ لوپهای عروقی سطحی در درم پاپیلر (شنتهای شریانی وریدی)

❖ سیستم لنفاوی: از سمت درم سطحی - به سمت بافت زیر

جلدی

اعصاب پوست:

عصب دهی درم با اعصاب متعدد حسی و خودکار
انواع گیرنده های حسی پوستی:

الف) کیسول دار:

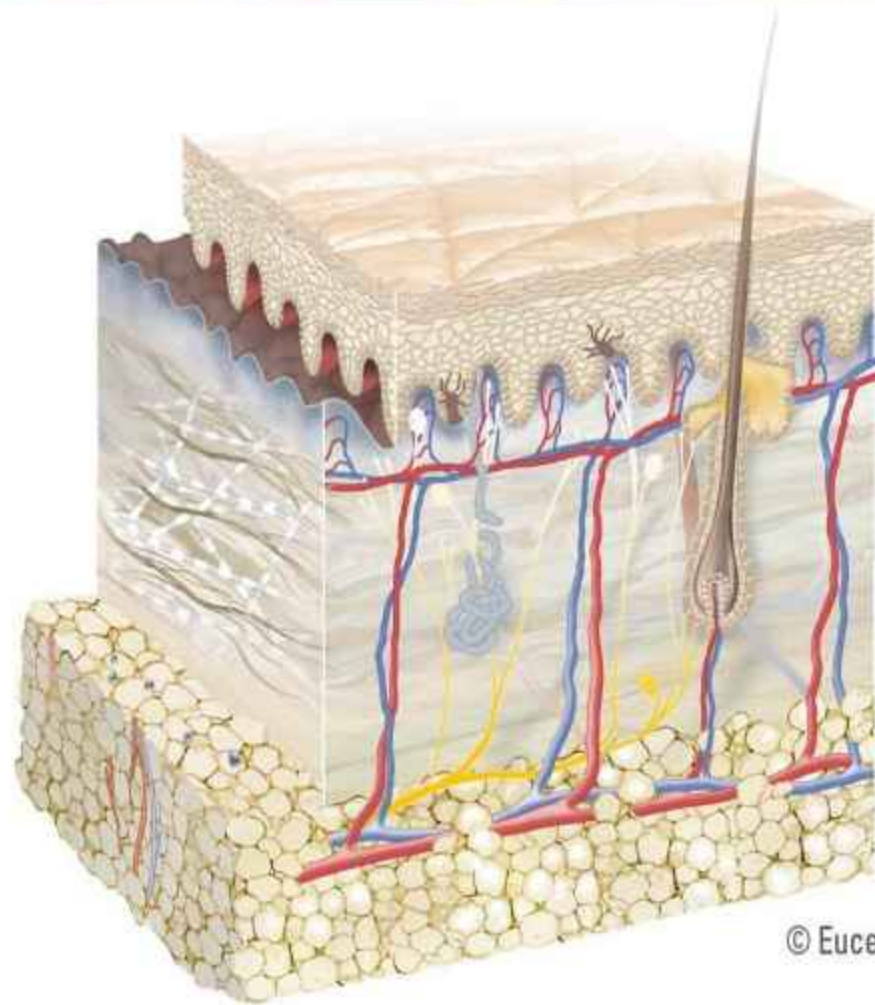
- مایسنر: رشته های عصبی طویل در ناحیه درم پایی کف
انگشتان دست و پا، لب، پلک و ژنیتالای خارجی و نوک پستان
حس لمس ظریف، درد

- کروز kraus: در درم پاپیلاری یا ساب موکوسال ملتحمه، زبان،
پری آنال و ژنیتال خارجی
- رافینی: بصورت شاخه شاخه

قسمت پایینی درم و بالای هیپودرم. بیشتر در کف پا
- پاسینی: ساختمانهای بیضی شکل در ناحیه زیر جلدی / پیازی
کف دست، پا، انگشتان، ناحی خارجی پرینه
حس فشار عمقی و ارتعاش

ب- انتهای عصبی آزاد:

انتهای عصبی آزاد در اطراف فولیکولهای مو، درم پاپیلاری و اپیدرم.
با سلولهای مرکل ارتباط دارد (لمس)



© Eucerin®

ضمائم پوست:

- واحد پیلوسباسه
- غدد ضمیمه ای: غدد عرقی (آپوکرین، آکرین)
- ناخن

مو:

- منحصر به پستانداران، همه بدن بجز کف دست، پا و محل اتصال مخاط و پوست
- انواع:
- لانوگو (موی کرکی نوزادان)
- ویلوس (موی کرکی بزرگسالان)
- ترمینال
- منشاء: زوائد اپیدرمال مطبق

ساختمان مو در برش طولی:

- ۱- اینفاندیبولوم: سطح پوست تا محل باز شدن مجرای غدد سباسه
- ۲- ایسیموس: بین محل باز شدن مجرای غدد سباسه فولیکول مو و محل چسبیدن عضله راست کننده مو به فولیکول
- ۳- سگمان تحتانی: در زیر محل چسبیدن عضله راست کننده مو به فولیکول

غدد ضمیمه ای - غدد سباسه

-پراکندگی: همه جای بدن بجز کف دست و پا

-عموماً به فولیکول مو وابسته است بجز در ورمیلیون لب، نوک پستان،

آرنج پستان، لابیامینور، غدد سباسه لبه پلک (میومین)

-هولوکرین: تخریب کل سلول غده

-سبوم بصورت جریان مداوم

-سبوم خاصیت باکتریواستاتیک

-تأخیر در تبخیر آب سطح پوست

-فعالیت آن به فعالیت هورمونی (بلوغ) مرتبط است.

غدد ضمیمه ای - غدد آپوکرین:

پراکندگی: زیر بغل، ژنیتال، سینه، مجرای گوش خارجی، پلکها، اطراف ناف.

محل: کلافه ترشحي در ناحیه هیپودرم به فولیکول مو باز می شود.

بعنوان فرومن عمل می کنند و مسئول بوی بدن هستند.

تنش هیجانی ← تحریک سمپاتیکی آدرنرژیک ↑ ← ترشح انسداد آن ← هیدرآدنیت سوپراتیو

غدد ضمیمه ای- غدد اکرین

-تمام سطح بدن با تجمع بیشتر در کف دست و پا، پیشانی و زیر بغل)
بجز محل اتصال پوست - مخاط: نرمه گوش ، بستر ناخن ، پنایل و
لابیامینور

-غده ترشچی در ناحیه درم عمقی و هیپودرم و مجرا مستقیما به سطح
پوست

-عصب دهی: فیبرهای عصبی کولینوژیک و آدرنرژیک غیر میلینه

-در حفظ و ثابت نگه داشتن دمای داخلی بدن

-انسداد: میلیاریا

عملکرد پوست:

نقش های عملکردی پوست:

- ۱- پوست بعنوان دفاعی:
- لایه اپیتلیال سد حفاظتی در مقابل تهاجم مواد شیمیایی و میکرو ارگانیسمها
- لایه چربی هیپودرم: حفاظت ارگانه های زیر (بالشتکی)، محافظت از سرما
- لایه شاخی حفاظت از مایع داخلی بدن و نیز جلوگیری از ورود آب خارجی به بدن
- عروق خونی و غدد عرق باعث تنظیم دما
- ملانوسیتها - ملانین - حفاظت از آسیب UV
- غدد سباسه و غدد عرقی با ایجاد PH ۴.۵ - ۶ محافظت از قارچ و باکتری
- فلور نرمال پوست باعث حفاظت از فعالیت بیش از پاتوژنهای داخلی
- گیرنده: حسی باعث حس عوامل محیطی و حفاظت از عوامل خطر ساز

۲- عملکرد ایمنی پوست:

سلولهای لانگرهانس اپیدرم، سلولهای دندریتیک درمال باعث عرضه آنتی ژن به سلولهای لنفوسیت T فعال شده ← حذف آنتی ژن سیتوکسینهای تولید شده اپیدرم نقش مهمی در عملکرد پوست و فرآیند ترمیم دارند.

۳- سنتز ویتامین D:

استروئید V – دهیدروکلسترول موجود در کراتینوسیتها

← ↓ نور آفتاب

کوله کلسیفرول در کلیه و کبد

↓

۲۵- هیدروکسیله کوله کلسیفرول (ویتامین D فعال)

↓

تنظیم سطح Ca و فسفر با کنترل جذب آنها در روده

بخش دوم

زخم

- تعریف زخم:
- اختلال یا گسیختگی در یکپارچگی طبیعی ساختمان و عملکرد پوست را زخم گویند.

انواع زخم از نظر زمان:

زخم حاد: پارگی، گسیختگی پوست و بافت های زیرین آن که مراحل التیام و ترمیم را به موقع و بدون عارضه طی نماید.

- **زخم مزمن:** پارگی و گسیختگی پوست در طول یک دوره منطقی ترمیم نشود یا زخمی که مراحل طبیعی التیام را بگذراند بدون آنکه عملکرد و آناتومی پوست دوباره بدست می آید.

انواع زخم از نظر عمق:

- ۱- **اروزیون:** صدمه به پوست محدود به لایه اپیدرم می باشد.
- ۲- **زخم با ضخامت نسبی:** در اثر آسیب اپیدرم و بخشی از درم
- ۳- **زخم با ضخامت کامل:** در اثر آسیب به تمام اپیدرم، درم و حتی ممکن است به بافت‌های هیپودرم، فاشیا و عضلات گسترش یابد.

انواع زخم بر اساس اتیولوژی:

۱- تروماتیک که بدنبا تروما ایجاد می گردد:

- خراشیدگی ها: بدنبا سایش سطح پوست

- کوفتگی ها: زخم بسته ای که به دنبال ضربه کند به پوست ایجاد می گردد.

- صدمه عروقی کبودی / هماتوم / سندرم کمپارتمان

- گاز گرفتگی: زخم های منفرد یا متعدد عمقی ناشی از حیوانات

- اصابت گلوله و انفجار: بعث سرعت زیاد گلوله یا انفجار باعث

تخریب زیاد بافت زیرین همراه با تخریب شدید محل خروج

- برشهای جراحی: اغلب با استفاده از تکنیک و ابزار مناسب صدمه

بافتی ناچیز ایجاد می گردد.

۲- سوختگی با گرما:

صدمه و آسیب به پوست و یا بافتهای زیرین بدنبال :

- صدمه ناشی از گرمای شعله آتش، مایع داغ، تماسی، تشعشعی

- سوختگی ناشی از الکتریسیته : کم ولتاژ - با ولتاژ بالا و تشعشع

درجه بندی سوختگی:

درجه I: سوختگی لایه اپیدرم

درد، قرمزی، ادم موضعی

درجه II:

- **سطحی:** اپیدرم و قسمت بالایی درم

- تاول، درد

- **عمقی:** اپیدرم و قسمت عمده درم

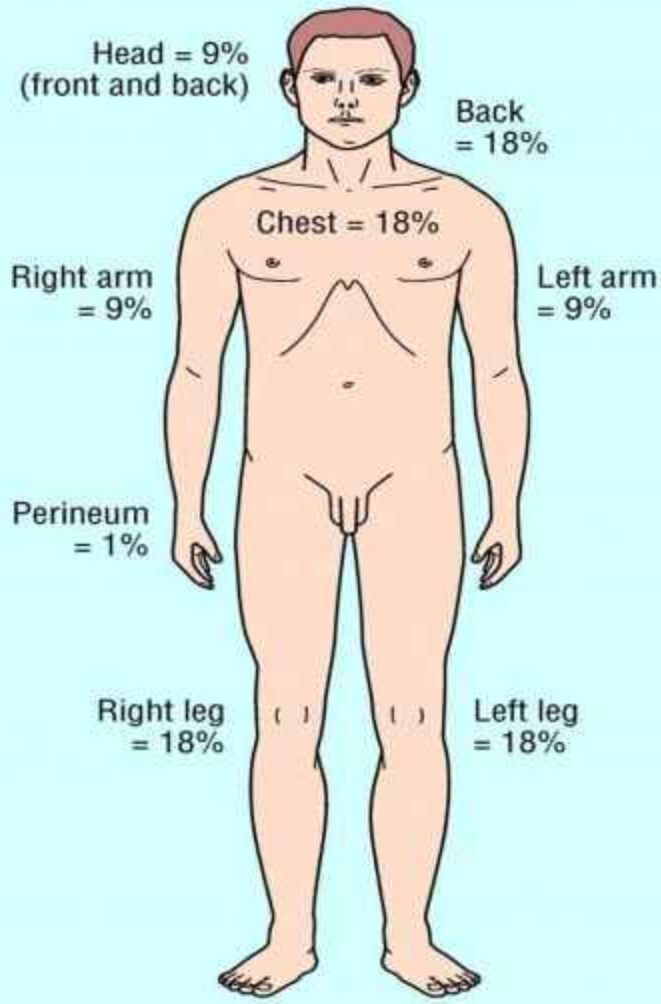
- ادم، رنگ زخم سفید - مومی،

- فولیکول سالم

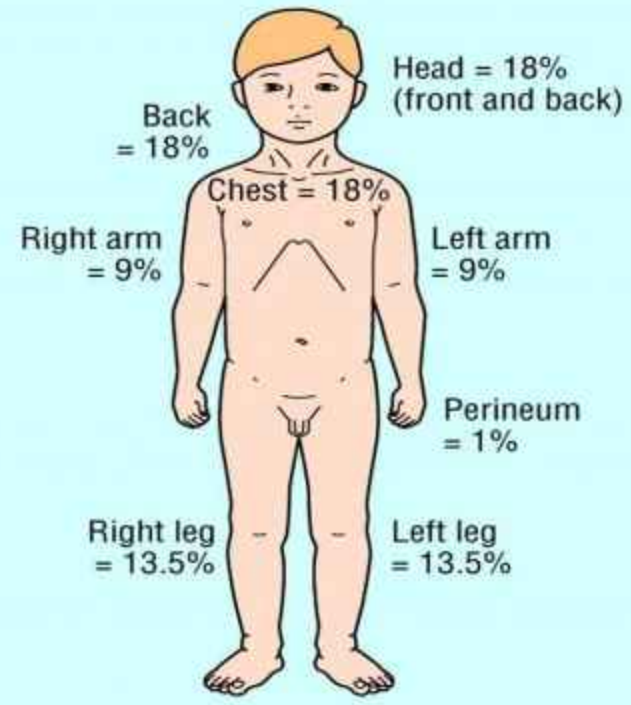
- درد ندارد یا بسیار کم.

درجه III: اپیدرم، درم و لایه های زیرین

- درد ندارد، زخم خشک، به رنگ سفید، قهوه ای یا سیاه.

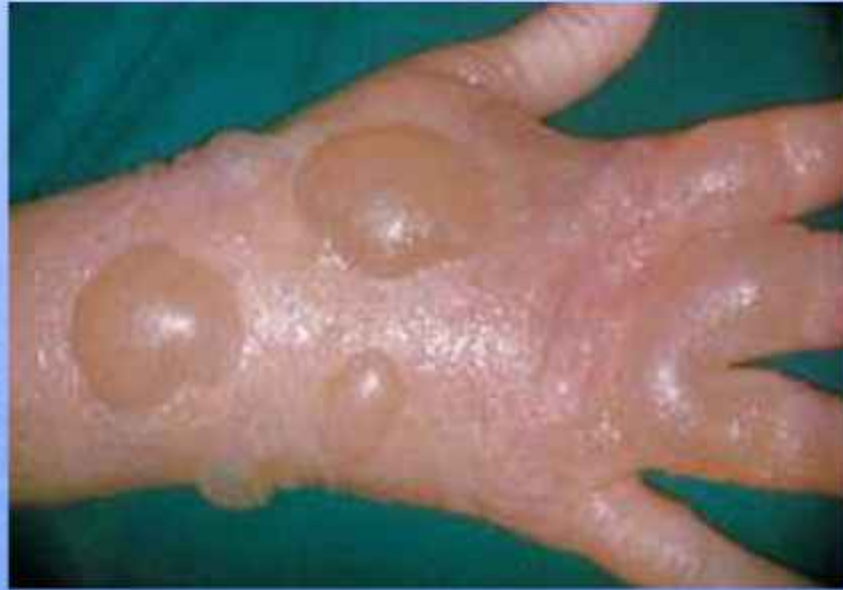

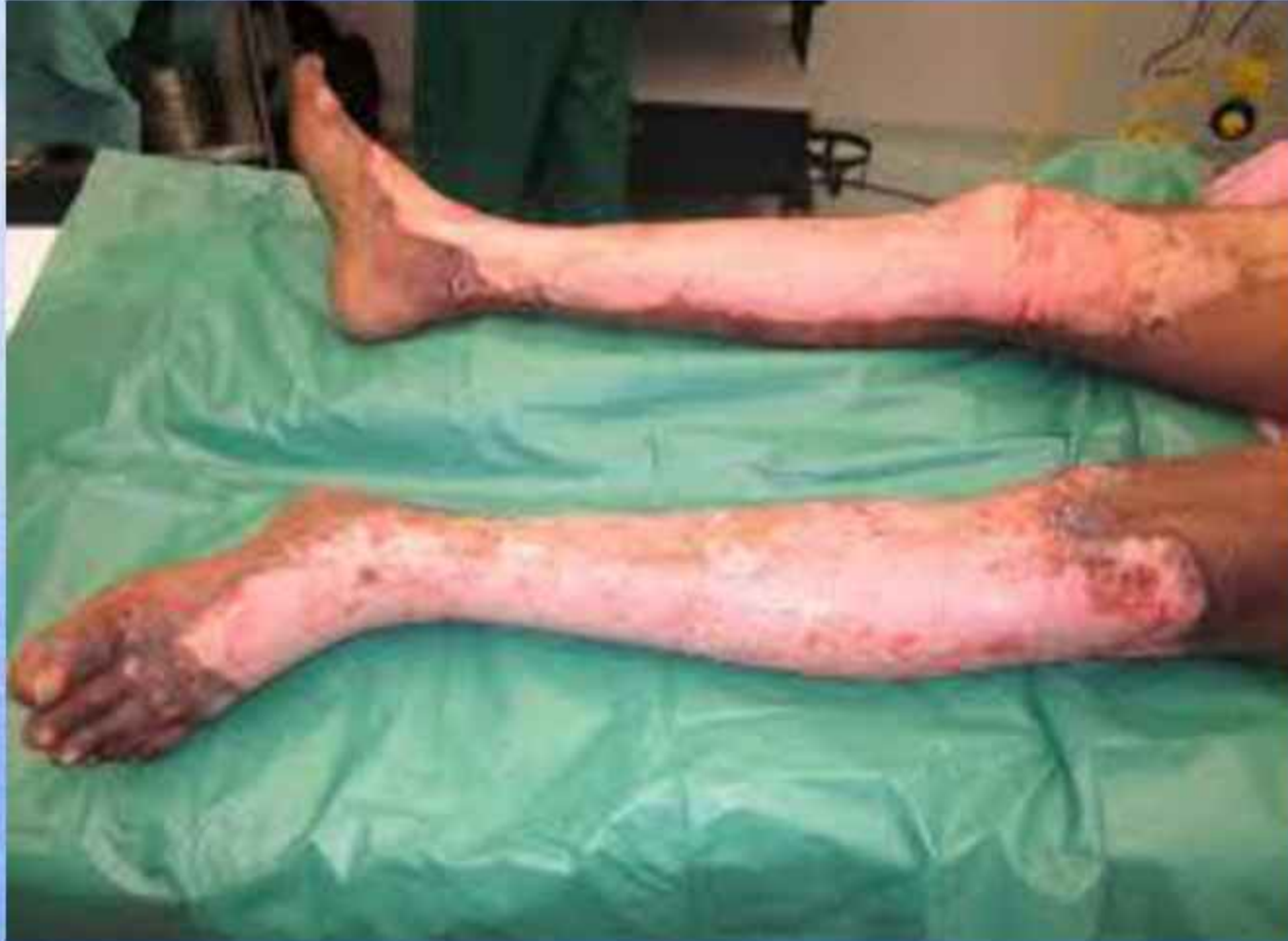Adult



Child







سوختگی با مواد شیمیایی:

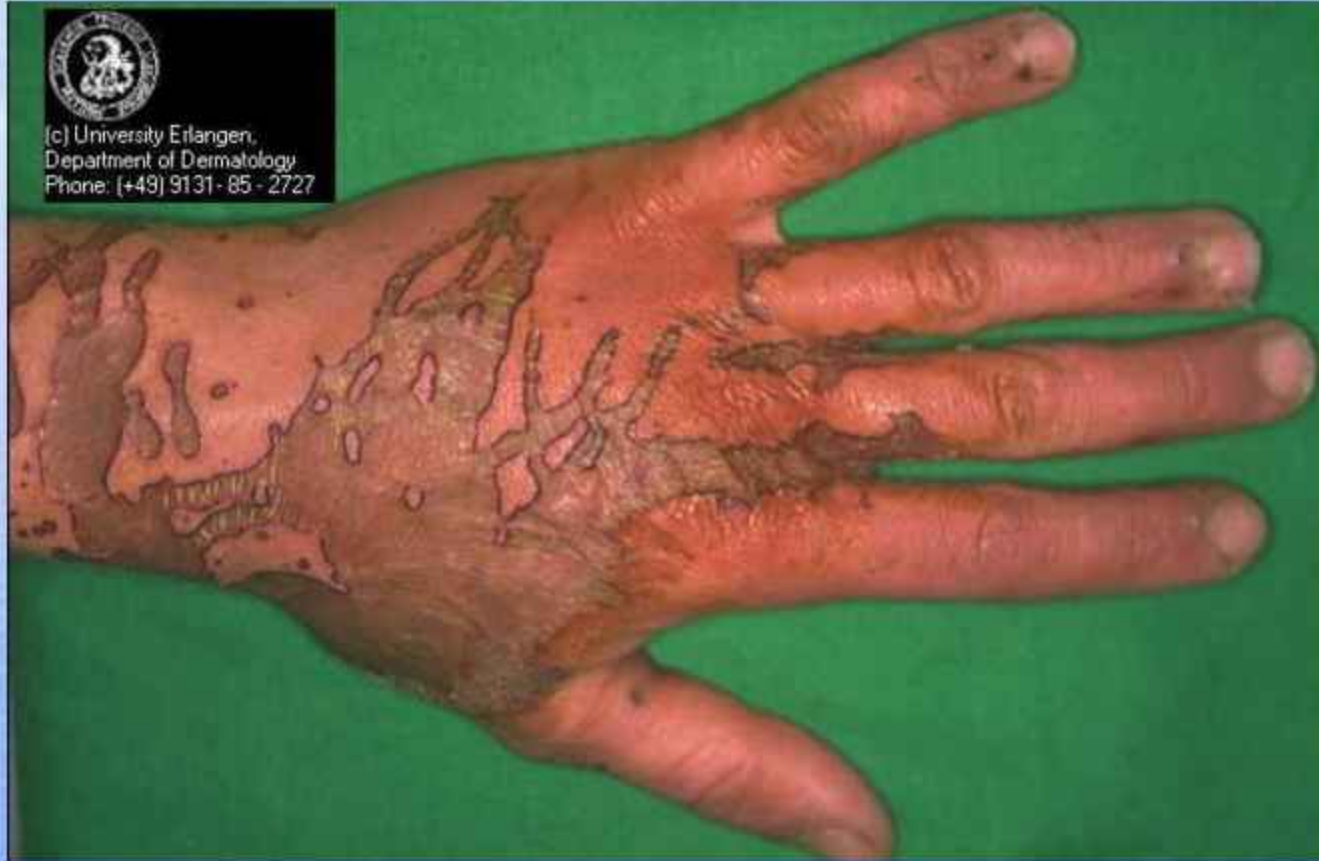اسید: نکروز انعقادی و دنا توره شدن پروتئین، دردناکند.

- **قلیا:** نکروز میعانی، عمیق، درد تأخیری

- **اسید هیدروفلوریک:** نافذ، درد شدید، مسمومیت سیستمیک /

لاواژ با ژل موضعی کلسیم گلوکونات.

- سوختگی با پرتو تابی: آفتاب سوختگی، نور درمانی، پرتو درمانی



(c) University Erlangen,
Department of Dermatology
Phone: (+49) 91 31 - 85 - 2727

۳- زخم‌های عروقی:

زخم های وریدی: ۱-۲ درصد جمعیت کل / سالخوردگان / چاق

شایعترین علت زخم اندام های تحتانی

سیاهرگها: سطحی، پرفوران، عمقی

علت:

- اختلال در عملکرد دریچه سیاهرگهای اندامهای تحتانی

- نارسایی وریدی

- انسداد وریدی (ترومای قبلی، ترومبوز (پروتئین C و S آنی تروبین ۳)

- عملکرد ضعیف عضلات ساق.

-ویژگی:

-عمدتاً بالای ناحیه مالتوس داخلی

- لبه زخم، شیب دار و نامنظم، زخم مرطوب پوشیده با لایه فیبرینی

- وجود ادم بخصوص عصر (گوده گذار)

- وجود پیگمانتاسیون قهوه ای در ساق - هموسیدرین

- وجود لیپودرماتو اسکروزیس

زخم شریانی (ایسکمیک)

- به علت ↓ خونرسانی بافت بخصوص اندام تحتانی (پا)
- علل:

- آرترواسکریزیس (شایعترین)

- ترومبوز، آمبولی، و اسکولیستها، بیماری رینود انمی داسی شکل و ...
- ویژگی:

- زخم عمدتاً روی انگشتان پا، پاشنه یا برجستگی استخوان

* ظاهر زخم punched out همراه با حاشیه مشخص

* بستر زخم رنگ پریده غیر گرانوله و اغلب نکروتیک

* پوست اطراف قرمز تیره، معمولاً فاقد ادم

• لمس پوست اطراف سرد، بی مو، براق

• درد (حتی بدون عفونت)

• وجود آثار تروفاک، گاهی گانگرن

* تست برگر: الویت ۴۵ درجه ← برگشت رنگ ۱۵ - ۱۰ ثانیه.

* تست dependent rubot: ۳۰ درجه الویت ← رنگ پریدگی و

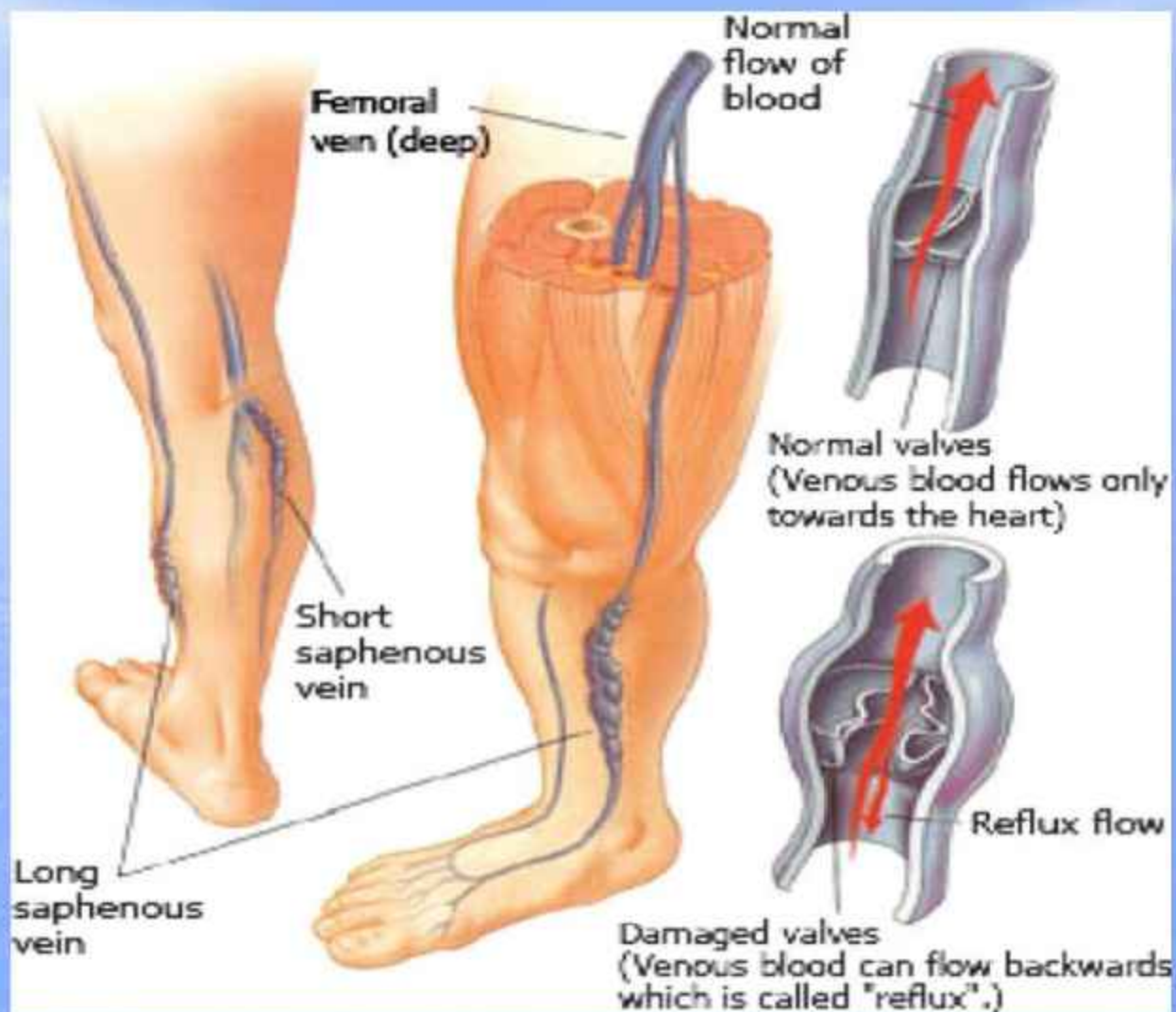آویزان کردن پا ← رنگ قرمز تیره ← نشانه ایسکمی شدید

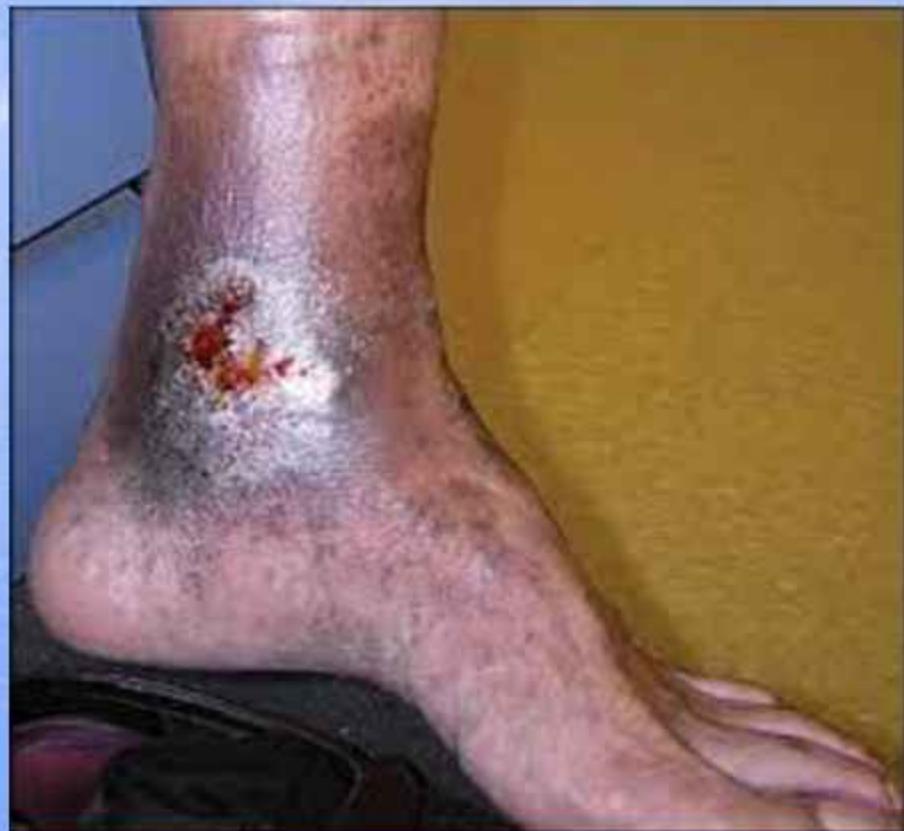* ایندکس بازویی - قوزکی: ↓ ایندکس ← نارسایی شریانی اندام

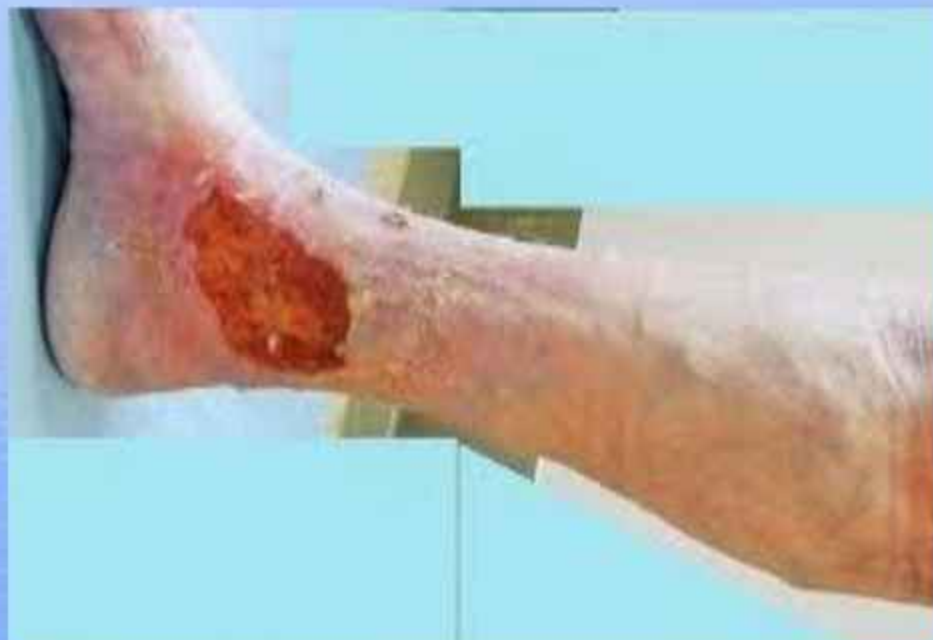های تحتانی

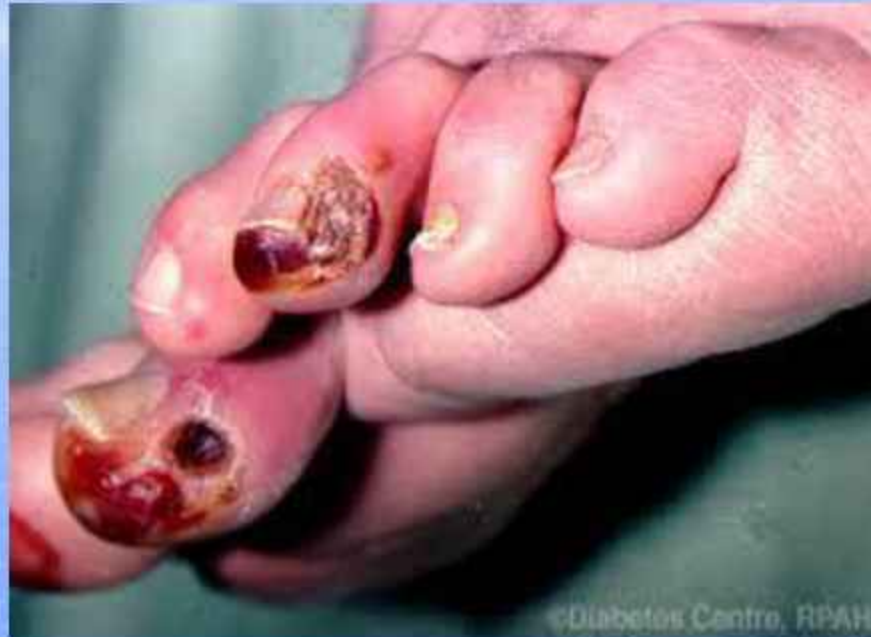زخم لنفاوی:

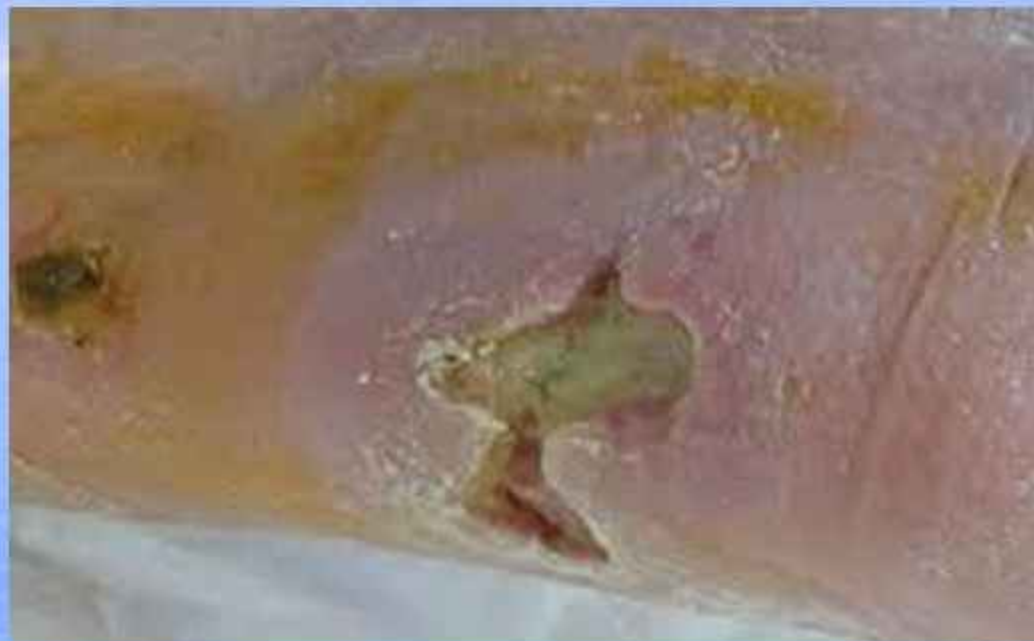- به علت عدم بازگشت مایع لنفی به گردش خون ← لنفودما
- صدمه به منطقه مبتلا لنف ادما ← زخم لنفاتیک
- عوامل مستعد کننده زخم:
- فشار روی مویرگها (سفت و فیبروتیک شدن بافت ناحیه)
- رطوبت و جنس خوردگی پوست ناشی از چین خوردگی به علت تورم شدید.
- تروما به سطح پوست ناحیه مبتلا
- ویژگیها:
- زخم کم عمق، مترشح و مرطوب و گاهی تاول.
- ادم غیر گوده گذار
- پوست اطراف سفت فیبروتیک و ضخیم

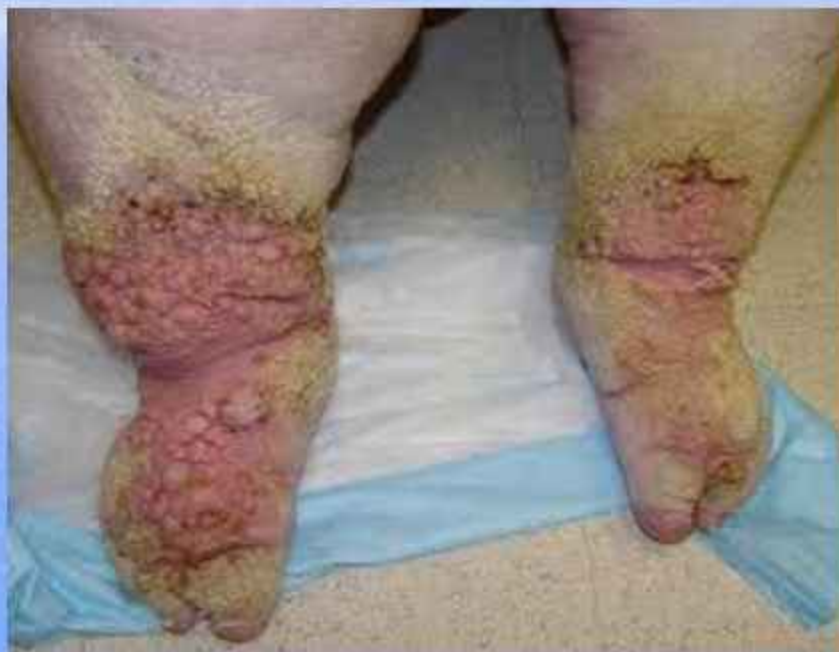











02

Characteristics of Arterial and Venous Insufficiency

Characteristics	Arterial	Venous
Pain	Intermittent claudication to sharp [very painful]	Cramping , aching [minimal pain]
Pulse	Diminished or absent	present
Skin	Dry, shiny skin	Reddish, blue in color
Ulcer	Deep	Superficial
Edema	Minimal	Moderate to sever



۴ - زخم دیابتیک:

- خطر وقوع زخم پا در مبتلا به دیابت ۲۰٪
- علت ۵۰٪ آمپوتاسیونهای غیر تروماتیک اندام تحتانی زخم پای دیابتیک
- خطر آمپوتاسیون اندام تحتانی در افراد دیابتیک ۴۶-۱۵ برابر افراد غیر دیابتیک
- ۸۲٪ افراد مبتلا به زخم پای دیابتیک نوروپاتی دارند.

نوروپاتی:

- حسی: شایعترین، باعث تغییر شکل ساختمانی ← زخم پا
- حرکتی: باعث ↑ قوس کف پا و انگشت شست ← خطر صدمه و زخم پا
- خودکار: اختلال در خون رسانی ↓ تزریق پوست، استئوپنی پا

زخم نوروپاتیک پا :

- معمولا کف زیر سر متاتارس ها یا در کف پا زیر انگشتان
- وجود پینه به علت ترومای مکرر

زخم نوروایسکمیک پا:

- اغلب حاشیه پا بخصوص سطح میانی اولین مفصل متاتارسوفالانژیال و روی ناحیه طرفی پنجمین مفصل متاتارسوفالانژیال
- اولین نشانه: در پای نورو ایسکمیک قرمزی و در پای ایسکمیک تاول است.

روشهای طبقه بندی زخم دیابتیک:

- روش واگنر-مگیت: براساس عمق زخم به ۶ درجه طبقه بندی شده است.

درجه ۰: پوست سالم، زخم ترمیم شده و وجود دفرمیتی استخوان

درجه ۱: زخم سطحی

درجه ۲: زخم عمیق همراه با درگیر ارگانه‌های زیرین

درجه ۳: زخم عمیق همراه با آبسه یا استئومیلیت

درجه ۴: گانگرن جلوی پا

درجه ۵: گانگرن تمام پا که نیاز به آمپوتاسیون دارد.

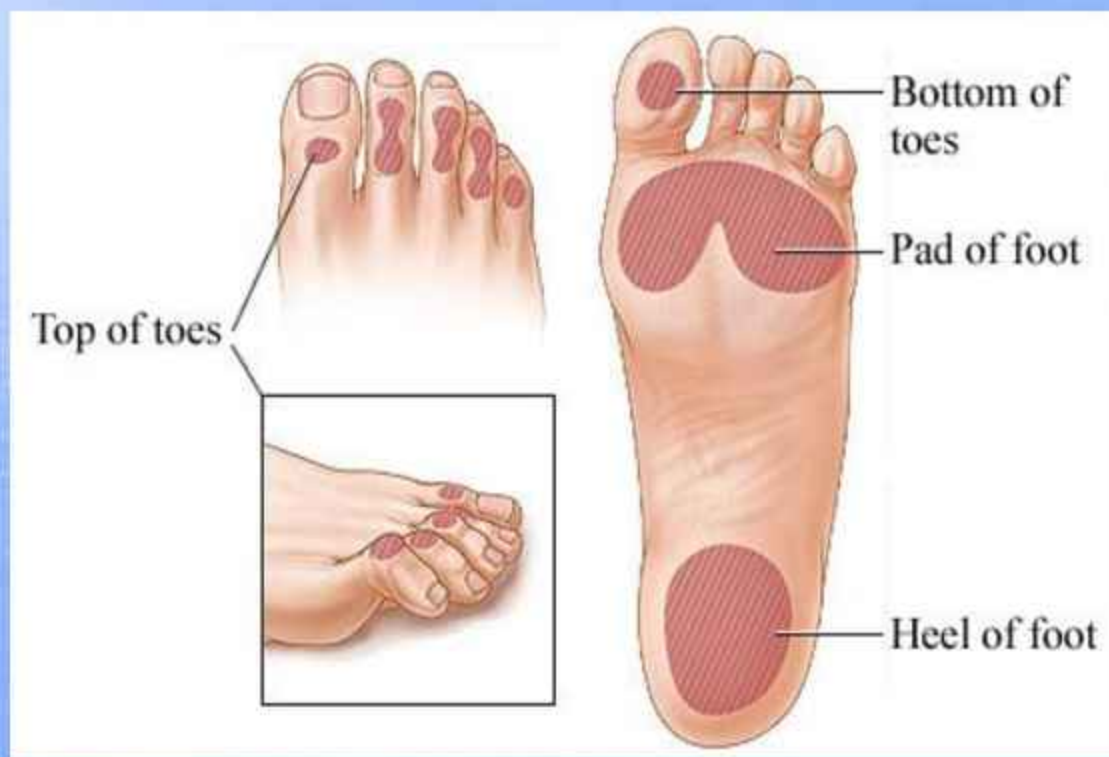- روش دانشگاه تکزاس

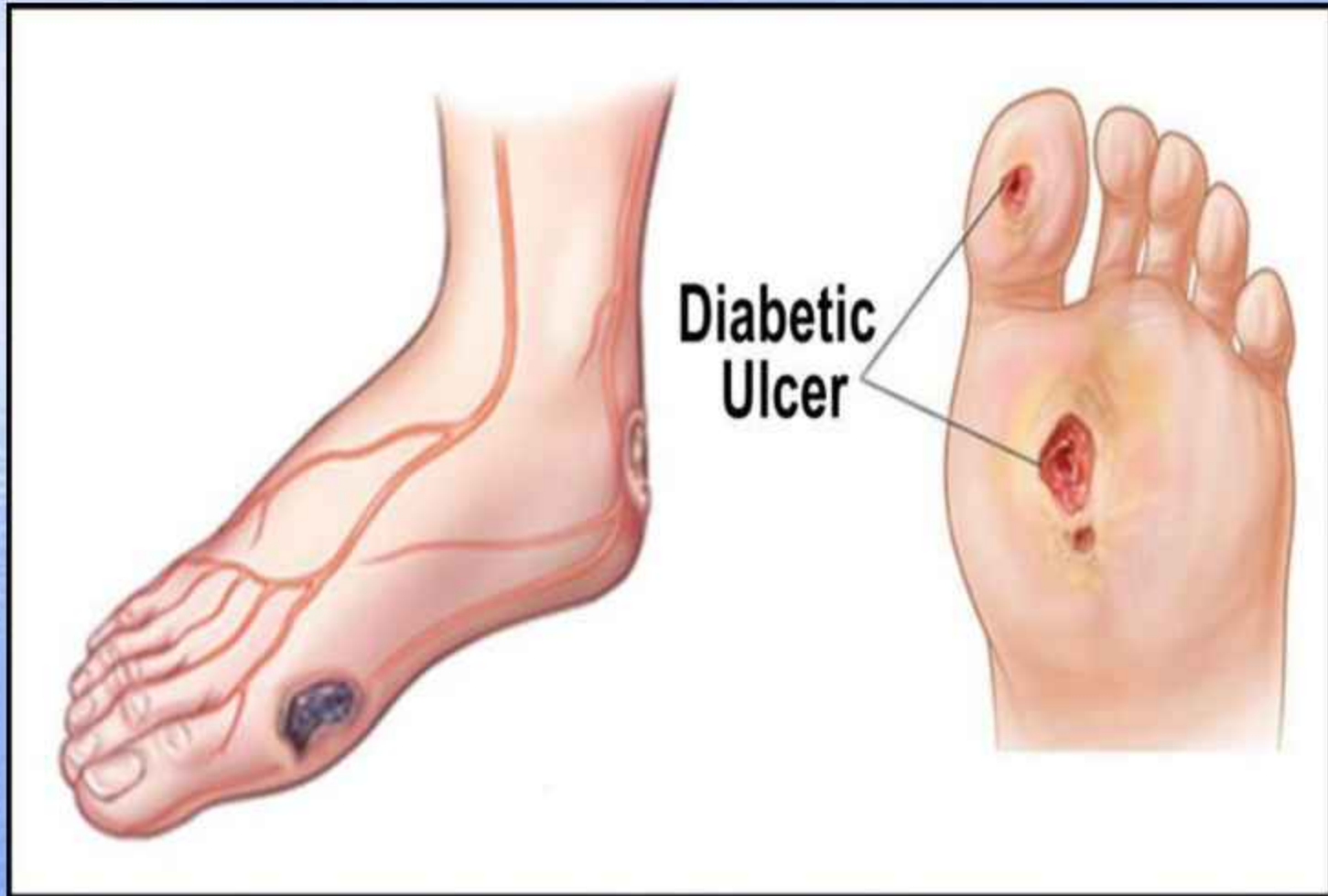
تقسیم بندی بر اساس عمق (درجه ۰-۳) سپس بر اساس وجود عفونت،

ایسکیمی مرحله بندی (D-A) می شود.

- روش گروه بین المللی PEDIS: بر اساس ویژگیهای پرفیوژن، وسعت،

عمق، عفونت و حساسیت می باشد. ۵۷





Classification & Staging

- Wagner's Classification of diabetic ulcer
 - It is the most widely coated classification
 - It grades the foot depending on **severity**

Grade	Clinical finding
0	Intact skin (impending ulcer)
1	Superficial
2	Deep to tendon bone or ligament
3	Osteomyelitis
4	Gangrene of toes or forefoot
5	Gangrene of entire foot



۵- زخم فشاری:

- زخم ناشی از فشار و فشردگی طولانی مدت بافت نرم بین برجستگی استخوانی و سطوح خارجی

فشار طولانی ← ایسکیمی ← نکروز ← زخم

عوامل مهم ایجاد کننده:

فشار طولانی مدت

سایش

نیروهای قیچی کننده

رطوبت

- مکانیسم:

- تئوری مدل گرایان فشار (پایین - بالا)

- تئوری بالا به پایین.

عوامل خطر ساز:

خارجی: فشار، سایش، رطوبت، نیروهای (فشار) قیچی کننده
داخلی: بین بیمارهای مزمن، جنس مرد، نژاد سفید، داروها، تغذیه، سیگار، آنمی، محدودیت حرکت ناشی از CVA و ... سطح هوشیاری.
- درجه بندی:

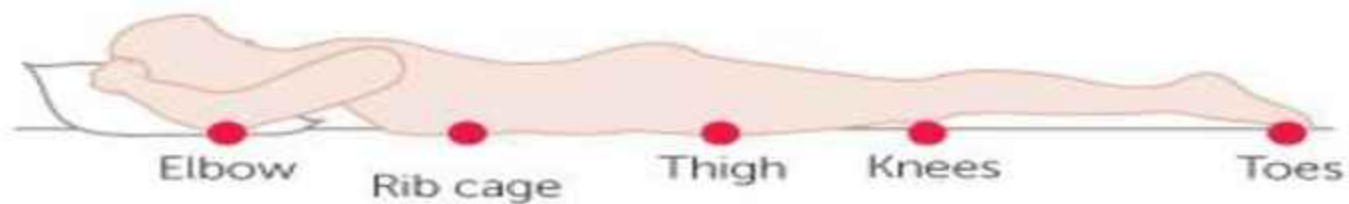
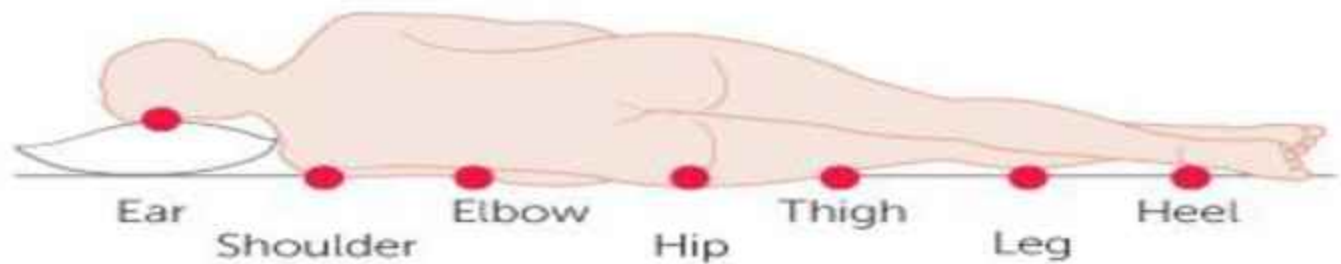
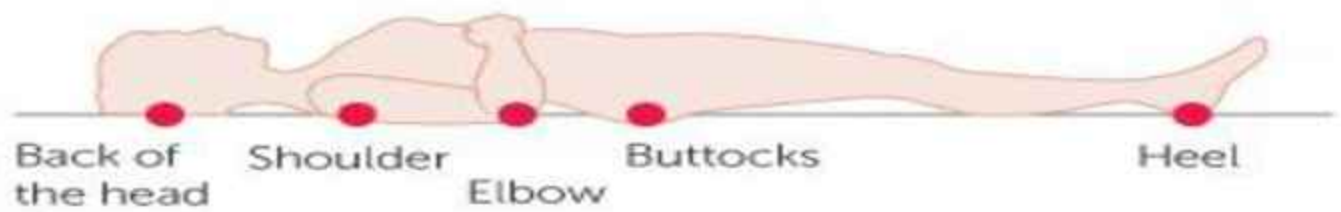
درجه I: قرمزی، پوست ظاهر سالم که با فشار Non blanchable

درجه II: آسیب قسمتی از پوست: اپیدرم و بخشی از درم
بستر زخم قرمز رنگ گاهی تاول ولی فاقد مواد نکروزه

درجه III: آسیب تمام ضخامت پوست یا نکروزه هیپودرم تا سطح فاسیا

درجه IV: تخریب گسترده و نکروز بافت های زیرین با یا بدون از دست رفتن تمام ضخامت پوست.

غیر قابل درجه بندی: تخریب گسترده همراه با نکروز سیاه یا بافت فیبرینی
زرد - سبز یا قهوه ای.

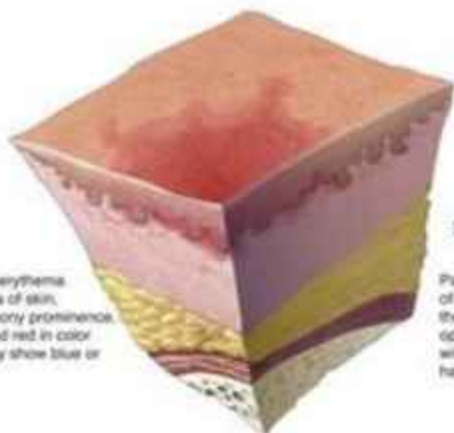


Cancer Research UK
Original diagram by the Tissue Viability Society

Pressure Ulcer Staging

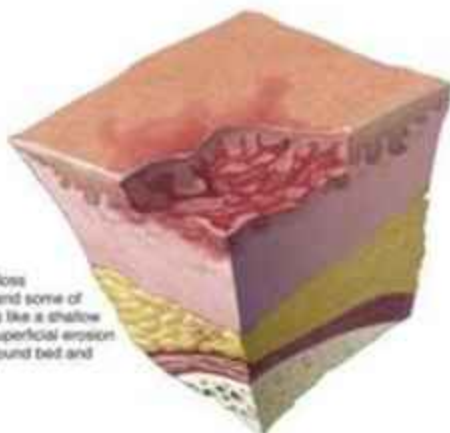
Stage I

Nonblanchable erythema of localized area of skin, usually over a bony prominence. Skin is intact and red in color (darker skin may show blue or purple tones).



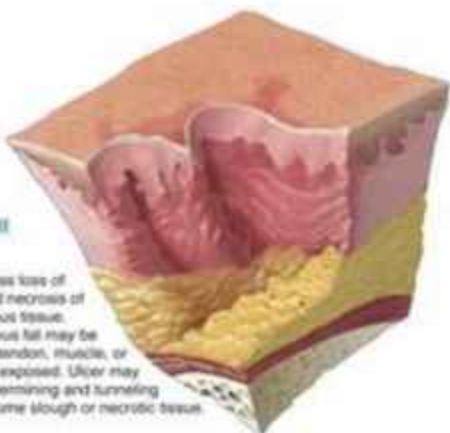
Stage II

Partial thickness loss of the epidermis and some of the dermis. Looks like a shallow open ulcer or a superficial erosion with a pink-red wound bed and has no slough.



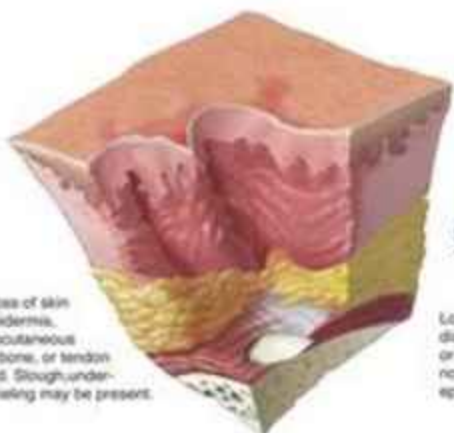
Stage III

Full-thickness loss of the skin and necrosis of subcutaneous tissue. Subcutaneous fat may be visible, but tendon, muscle, or bone is not exposed. Ulcer may include undermining and tunneling and have some slough or necrotic tissue.




Stage IV

Full-thickness loss of skin including the epidermis, dermis, and subcutaneous tissue. Muscle, bone, or tendon may be exposed. Slough, undermining, and tunneling may be present.




Suspect Deep Tissue Injury

Localized area of discolored skin that is purple or maroon in color. It is nonblanching with an intact epidermis, and skin feels "boggy".



Unstageable

Ulcer has full-thickness tissue loss, covered by either an eschar or extensive necrotic tissue (tan, yellow-green, brown), which must be cleared away before the true depth can be determined.



۶- علل کمتر شایع زخم:

۱- بدخیمی: ۶-۱۰ درصد بیماران سرطانی
رشد سریع همراه با تهاجم، ایجاد سینوس یا فستیول
ویژگی:

بوی بد: به علت رشد باکتری های هوازی و بی هوازی در بافت
نکروزه زخم

خونریزی: زخم شکننده و اختلال انعقادی
اگزودا: به علت نشت فیبرینوژن، کولوئیدها و فعالیت آنزیمهای
باکتریها

خارش: به علت کشیدگی پوست و تحریک اعصاب محیطی
درد: فشار تومورها روی اعصاب

۲- بیماری های التهابی:

پیودرما گانگرومنوزوم، بیماری برگر کلسی پلکسیس، اپیدرهمولیز
بولوس

۳- داروها: هیدروکسی کار ما باید که در درمان بیماری
میلوپرولیفراتیو باعث زخم دردناک روی مالتوس میانی

التیام زخم:

التیام بلافاصله پس از آسیب بافتی شروع می شود.

هدف:

جلوگیری از تهاجم پاتوژنها، ترمیم زخم جهت حفظ عملکرد بافت
مراحل التیام زخم در تمام زخم ها یکسان است.

مراحل التیام:

۱- هموستاز: توقف خونریزی در محل صدمه بافتی است.

-ورود خون به داخل زخم و ماتریکس باعث ورود پلاکتها ← فعال شدن پلاکتها ← تجمع پلاکتها و فعال شدن فاکتور هاگمن ۱۲ و تشکیل لخته فیبرینی

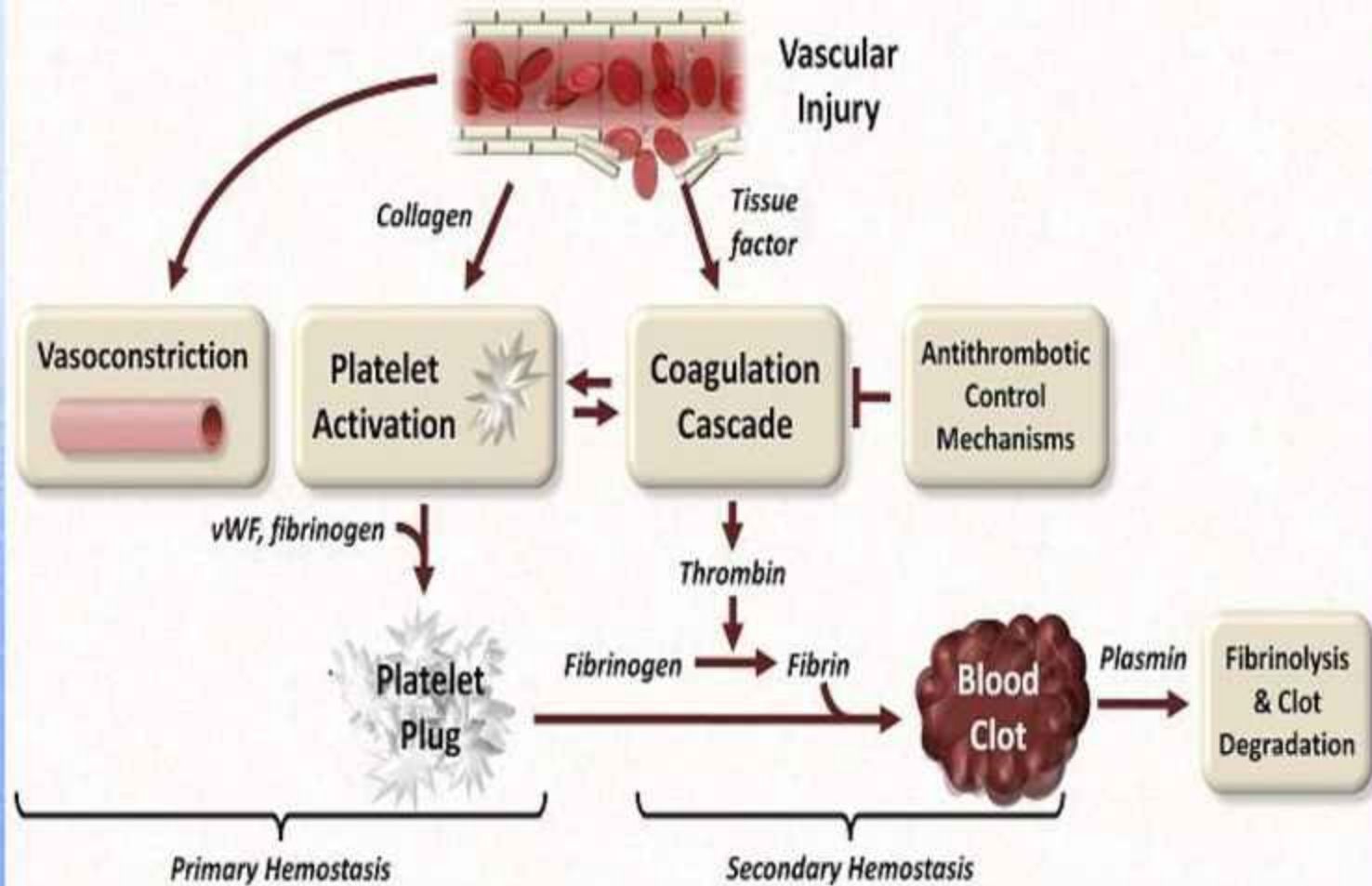
-انقباض انتهای عروق کوچک



کنترل خونریزی

- فیبرینولیزرها باعث تجزیه لخته فیبرینی ← اجازه مهاجرت سلولهای التهاب به فضای زخم

Major Components of Hemostasis



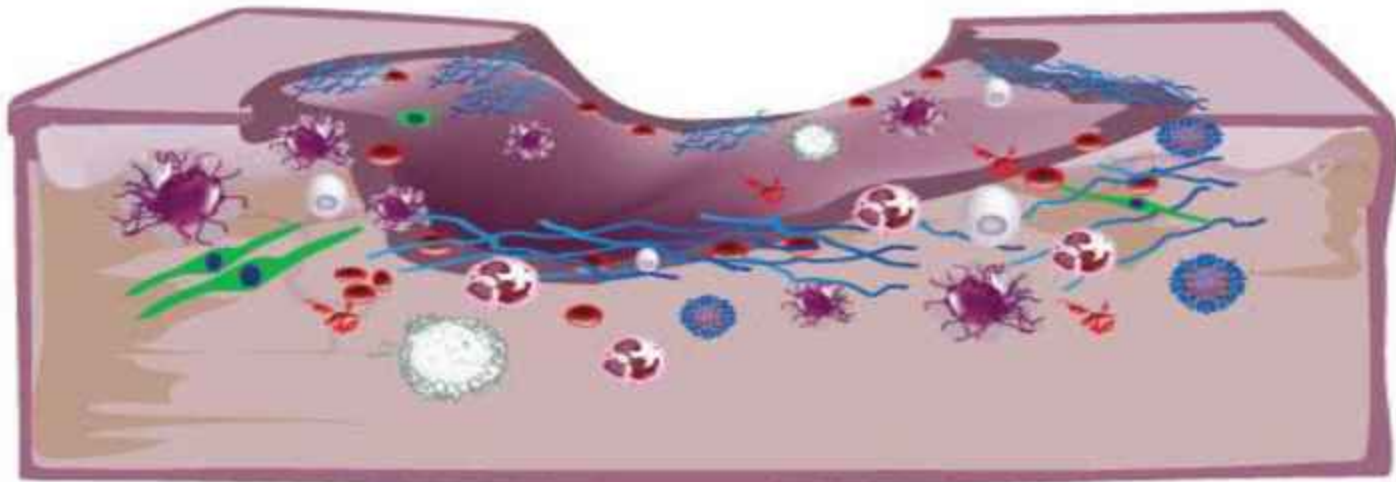
۲- التهابی:

از حدود ۱۲ ساعت پس از صدمه شروع ← ۳۶ ساعت حداکثر ← روز پنجم پایان می یابد.

تجزیه لخته فیبرینی ← گشادی و قابل نفوذ شدن مویرگها ←
↑ ورود نوتروفیل ها، منوسیتها، ماکروفاژها، ماست سلها، بازوفیل ها و
پلاکتها به بستر زخم ←
↑ سطح هیستامین، سروتونین، کینین ها، پروستاگلاندین ها

- **نوتروفیل** پس از فعال شدن باعث:
- از بین بردن و فاگوسیتوز باکتریها
- تجزیه پروتئین ماتریکس
- **اُتوزوینوفیل ها:** در فرایند فاگوسیتوز
- **بازوفیل ها:** آزاد سازی هیستامین ↑ تراوایی عروق
- **منوسیت ها:** با ورود به محل زخم فعال شده ← ماکروفاژ
- **ماکروفاژ:** مهم ترین سلول تنظیم کننده واکنش مرحله التهابی است.
- فاگوسیتوز باکترهای
- از بین بردن دبری ها بافتی
- تخریب نوتروفیل‌های پیر
- کمک به انژیوژنز و تشکیل بافت گرانولر
- کلاژن سازی (با فعال کردن فیبر و بلاستها)
- **سروتونین:** تنگ کننده عروقی، باعث تکثیر فیبروبلاستها، ↑ پیوند
- متقاطع کلاژنها
- **پروستاگلاندین ها:**
- گشا دکننده عروقی
- جذب لکوسیتها
- تقویت اثر کینینها
- ایجاد درد و هیپرآلرژی

phase I: inflammatory



neutrophil



lymphocyte



macrophage



platelets



plasma
protein



fibrin



fibronectin



mast cell



white
blood cell

۳- فاز تکثیری:

- روز ۲-۳ پس از صدمه شروع می شود. روز ۸ حداکثر ولی تا ۴۵
- ۶۰ روز ادامه دارد.

- ماکروفازها باعث \uparrow ورود فیبر بلاست ها و تکثیر آنها

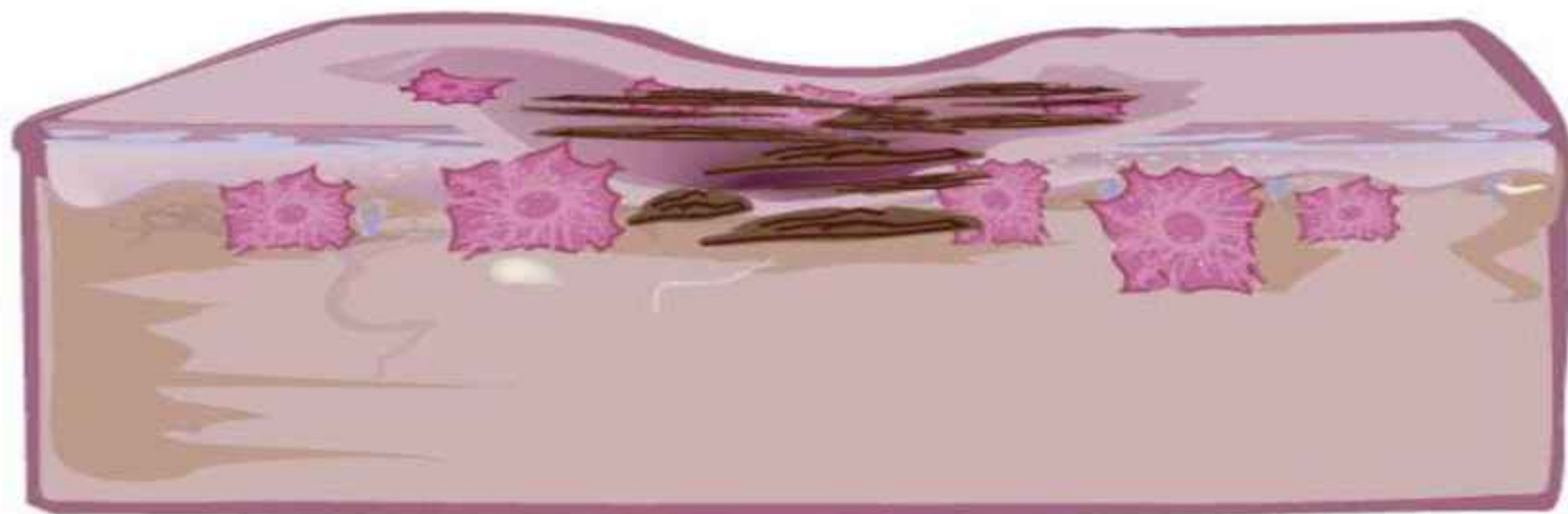* ایجاد میوفیبروبلاست باعث انقباض زخم

* تولید کلاژن پروتئوگلیکانها توسط فیبروبلاستها

* اتصال فیبروبلاستها به کلاژن و فیبرین \leftarrow ایجاد داربست پایه
ای جدید

* فیبرونکتین باعث نگهداری کلاژن و سلولها به یکدیگر

phase III: proliferative



fibroblast



collagen

رگ سازی:

- آناتوستوموز با عروق قبلی

- ساخت عروق جدید در فضای جراحی

الف) ایجاد سود و پوره‌های سیتوپلاسمی از سلولهای آندوتلیال ←

تولید کلاژناز ← مهاجرت به فضای اطراف عروق

ب- فیبرونکتین، هپارین و فاکتورهای پلاکتی باعث مهاجرت

سلولهای آندوتلیال به فضای جراحی.

- اپیتلیالیزاسیون:

● محرک ها:

فاکتور رشد اپیدرمی

فاکتور رشد کراتینوسیتی

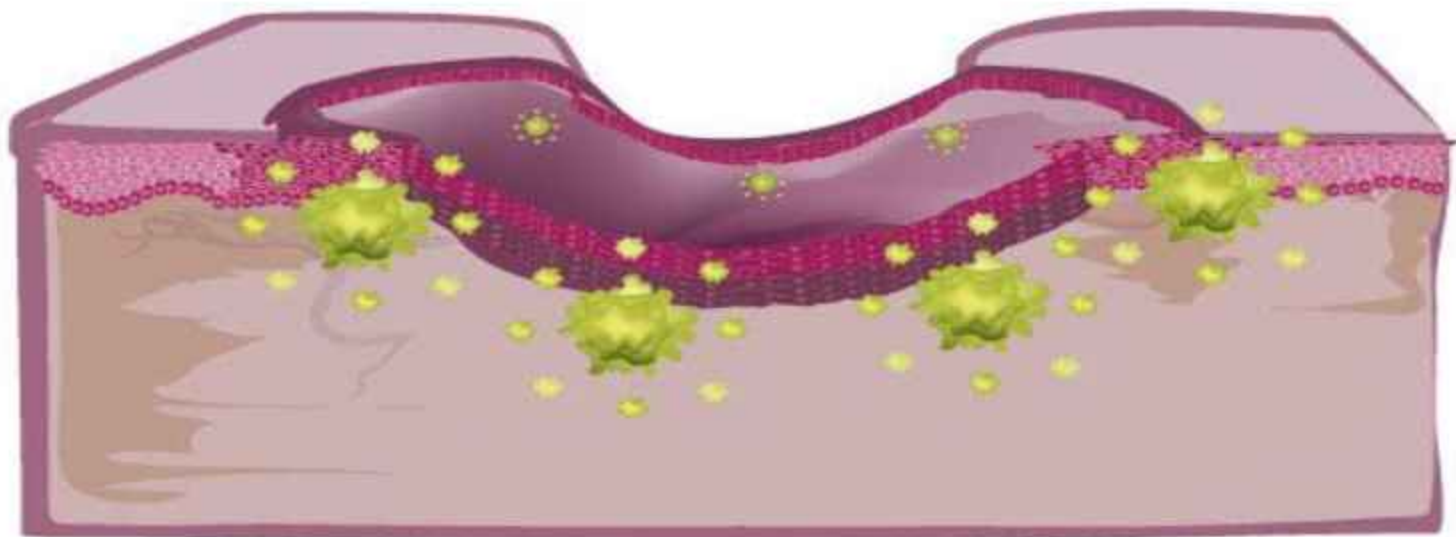
فیبرونکتین ها

کلاژن تیپ IV

- روش: حرکت خزشی سلولهای اپی تلیال

* حرکت قطاری سلولهای اپی تلیال

phase II: epithelialization



keratinocytes



inflammatory cytokine




۴- باز آرایه:

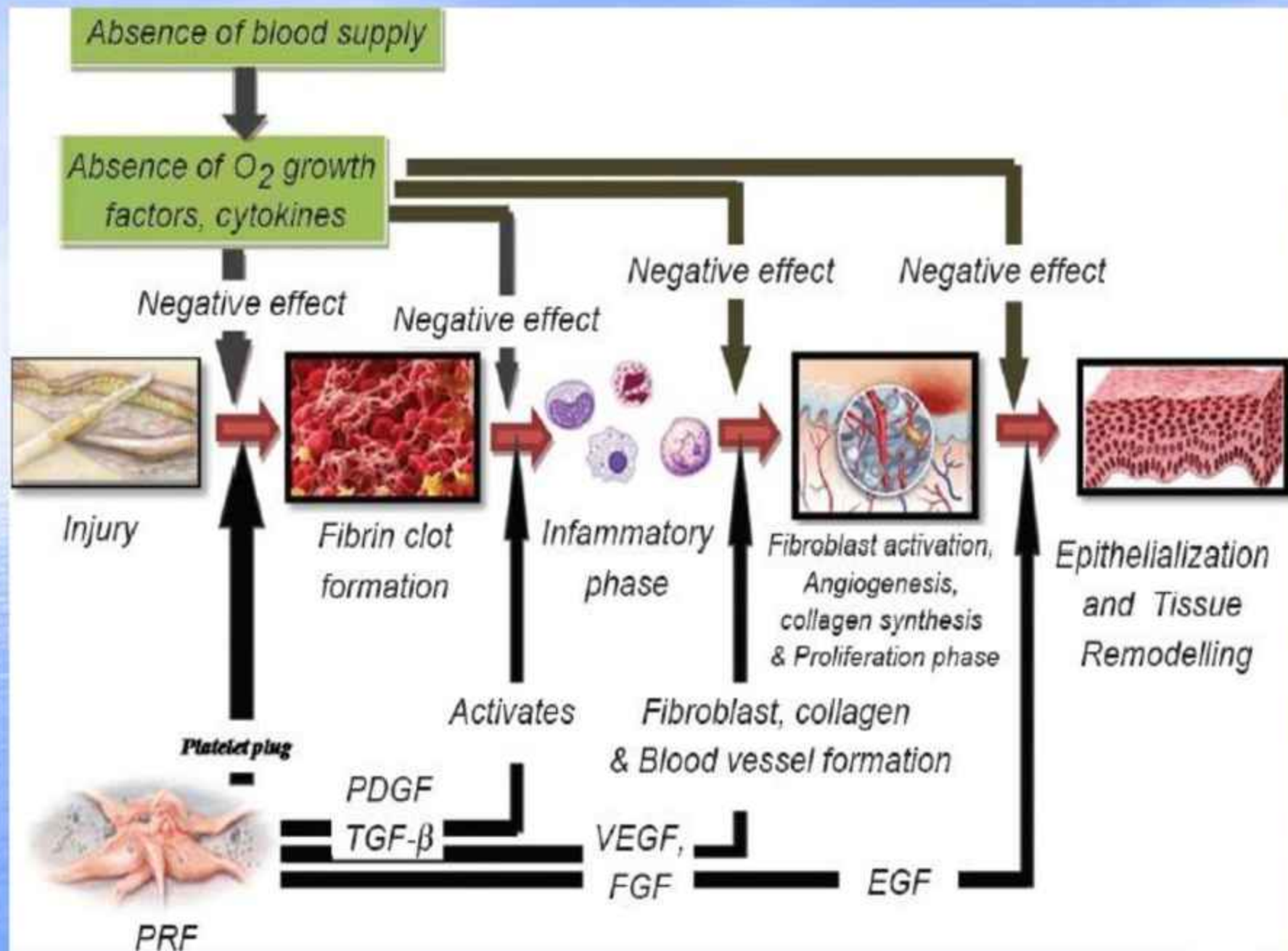
- این مرحله طی ۲-۳ هفته پس از صدمه شروع می شود:
- کلاژناز (باکتریایی، بافتی و پروتئاز لیزوزومی) به همراه ماتریکس متالوپروتئیناز

- * باعث حذف تدریجی کلاژن نوع ۳ بافت التیامی
- * تولید کلاژن نوع I و قرارگیری آنها مطابق خطوط کششی پوستی
- فیبروبلاستها مهاجرت نموده و عروق خونی بافت اسکاری ↓ می یابد ← رنگ پریده شدن اسکار
- * این فرآیند بین ۲ تا ۱۸ ماه ادامه می یابد و باعث افزایش استحکام بافت می گردد. (۲۰٪ ← ۸۰-۷۰٪)

phase IV: remodeling

scar tissue





انواع ترمیم:

۱- ترمیم اولیه:

- بستن اولیه کناره های زخم تمیز پس از صدمه
- طی ۱۴ - ۴ روز بدون یا با اسکار بسیار کم زخم بهبود می یابد.
- زخم جراحی، آفتاب سوختگی

۲- ترمیم ثانویه:

- مقداری از بافت سالم از بین رفته و زخم با تشکیل بافت گرانولاسیون و انقباض بهبود می یابد.
- زخم فشاری، سوختگی درجه دو، زخمهای تروماتیک

۳- ترمیم ثالثیه:

- ابتدا زخم مدتی جهت ↓ تورم، از بین بردن عفونت و ترشحات بازگذاشته می شود، سپس به روش اولیه یا ثانویه ترمیم انجام می شود.

۴- التیام زخم غیر معمول:

- کلوئید: به علت ↑تشکیل و تخریب کلاژن
- * با هورمونهای محرک ملانوسیت ارتباط دارد
- * افراد با پوست تیره، نواحی خاص بدن سن، جنس.
- اسکار هیپرتروفیک
- اسکار آتروفیک
- کنتراکچر
- جدا شدن زخم

عوامل موثر در التیام زخم

۱- عوامل موضعی

- تکنیک جراحی نامناسب (فشار کششی بالا، ناحیه جراحی)
- اختلال در خونرسانی (وریدی یا شریانی یا لنفاوی)
- عوامل عفونی
- برخی داروها: کورتیکواستروئید قوی، ید
- مواد هموستاتیک: کلرید آلومینیم، ساب سولفات آهن
- واکنش جسم خارجی
- میزان رطوبت نامناسب
- فشار روی موضع
- نوروپاتی
- پرتو تابی مزمن
- دمای زخم: (بهترین ۳۷ درجه)
- حرکت بیش از اندازه عضو

۲- عوامل سیستمیک

- سن بالا
- بی حرکتی عمومی
- چاقی
- مصرف سیگار
- سوء تغذیه کمبود ویتامینها (A و C) منیزیم ، مس و آهن
- بیماری زمینه ای: دیابت، ایدز، کم خونی، بدخیمی
- شوک به هر علت
- شیمی درمانی و رادیوتراپی
- داروهای تضعیف کننده ایمنی، کورتونها
- اختلال ارثی عملکرد نوتروفیل
- اختلال ارثی فعالیت ماکروفاژها
- سایر داروها: ضد انعقاد ها، NASID_S.

راههای بهبود افزایش سرعت بهبود جراحات

- ۱- قرارگیری درست لبه های زخم کنار هم
- ۲- استفاده از روش استریل و غیر عفونی
- ۳- جلوگیری از تشکیل هماتوم با هموستاز مناسب
- ۴- خارج ساختن بافت نکروزه
- ۵- استفاده از تکنیک و ابزار مناسب
- ۶- استفاده هوشمندانه از پانسمانها

بخش سوم



ارزیابی زخم

فرم بررسی زخم باید دو گروه اطلاعات را شامل گردد:

الف) تاریخچه بالینی و شرح حال بالینی

وضعیت عمومی بیمار: هوشیاری

- ۱- مدت زمان ایجاد زخم
- ۲- چگونگی پیدایش زخم
- ۳- سیر زخم یا روند زخم
- ۴- وجود زخم های قبلی
- ۵- سابقه تروما
- ۶- سابقه خانوادگی زخم
- ۷- سابقه بیماریهای زمینه ای: دیابت، بیماریهای عروقی، بیماری ایسکمیک قلبی، سابقه حادثه عروقی مغز، نوروپاتی و بیماریهای بافت همبند مثل: آرتريت روماتوئید
- ۸- سابقه جراحی عروقی
- ۹- سابقه مصرف دارو
- ۱۰- سابقه درمانهای انجام شده
- ۱۱- سابقه استعمال سیگار و الکل
- ۱۲- سابقه آلرژی
- ۱۳- وجود علائم همراه: تب لرز، درد، خارش، تورم بافت، بو، ترشح، سوزش
- ۱۴- عوامل دموگرافیک، سن، جنس، شغل، وضعیت اجتماعی بیمار

ب-ارزیابی زخم:

۱- محل زخم:

- محل زخم در تشخیص اغلب کمک کننده است.
- زخم در قسمت های بالای بدن شانس بیشتر از قسمت پایین بدن برای ترمیم دارد.
- زخم فشاری: دو سوم موارد اطراف لگن، یک سوم موارد پاها.
- زخم وریدی بیشتر بالای مالتوس داخلی
- شریانی معمولاً انگشتان پا، پا و قوزک
- زخم دیابتیک کف پا زیر سر متاتارسها یا زیر انگشتان
- زخم نکروبیوزلیپوئیدیکا در ساق پاها
- زخم بدخیمی عمدتاً در نقاط تابش UV

۲- رنگ زخم:

- صورتی: عمدتاً نشانه بافت گرانوله سالم و نشانه التیام است.

- قرمز تیره: نشانه عفونت و یا در اثر تماس با خونریزی است.

- زرد: نشانه وجود بافت فیبرینی زرد یا سفید براق

فاقد عروق ← محیط نامناسب رشد باکتری

- سیاه: نشانه وجود بافت نکروتیک (+ ۴ تا -)

* محل مناسب رشد باکتری

* دبریدمان ضروری است.

۳- لبه زخم:

- بررسی لبه زخم کمک به شناسائی اتیولوژی می کند.
- لبه زخم با شیب پایین رونده نامنظم ← زخم وریدی
 - لبه زخم قطور و ضخیم و منظم ← زخم شریانی
 - لبه زخم لوله شده ← کارسینوم بازال سل
 - لبه زخم برگشته ← کارسینوم سلول اسکوامو س
 - لبه زخم همراه با نقب ← سل - سیفلیس
 - لبه زخم ارغوانی ← واسکولیت (گانگرن)
 - لبه زخم نوروپاتیک ← عموماً سفت و بی حس
 - لبه قرمز، گرم، دردناک، سفت ← علت فشار روی زخم یا عفونت
 - سفید شدن لبه زخم ← رطوبت بیش از حد
 - لوله شدن لبه زخم ← بستر زخم بسیار خشک
 - لبه زخم نقب زده و اکیموز پوست اطراف ← فشار زیاد روی زخم

۴- عمق زخم

- معاینه و اندازه با انگشت
- استفاده از سواپ
- عمدتاً در زخم فشاری، ترومای سوراخ کننده

۵- پوست پیرامون زخم:

- وجود سلولیت
- وجود تغییرات اگزمایی
- رنگ و قوام پوست اطراف (سفید و نرم شدن)
- وجود پینه، هماتوم، گسیختگی، اِدم لیچ و خشک شدن اطراف زخم
- اطلاعات فوق در تعیین نوع درمان دارویی و پانسمان کمک کننده باشد.

۶- عفونت:

- نشانه های عفونت:

گرمی، قرمزی، تورم، درد

سایر علائم: افزایش اگزودا، تأخیر در التیام، بوی نامطبوع بافت

گرانوله غیرطبیعی

- تشخیص صحیح کمک به انتخاب و روش درمان مناسب.

- کشت زخم

- آنتی بیوتیک مناسب

-دبریدمان زخم

۷- وجود اگزودا:

- نوع و رنگ اگزودا بستگی به رطوبت و ارگانیزمهای موجود دارد.
- اگزودا ممکن است سروزی، سروزی - خونی، خونی یا چرکی باشد.

- زخم وریدی ← مرطوب همراه با اگزودا بیشتر
- مقدار آگزودا از ۳+ تا ۱+ است.
- زخم شریانی ← اگزودا ناچیز
- اگزودا زیاد باعث مصرف زیاد انرژی بیمار می گردد.

۸- بو: وجود بو کمک کننده در تشخیص است.

- چرک یا بوی بد ← عفونت بی هوازی

۹- درد:

- درد یکی از ویژگیهای زخم در حال التیام و التیام ناپذیر است.

- درد مداوم: ایسکمی، نوروپاتی، ادم بافتی، آسیب بافتی مزمن، عفونت.

۱۰- طول مدت زخم:

- زخم جراحی باید طی ۱۲-۵ روز بسته شود و برجستگی ناشی از برش طی یک هفته از بین برود.

- علایم مربوط به زمان (التیام و ...) بایستی مورد بررسی قرار گیرد.

۱۱- وجود جسم خارجی:

- از نظر عداد بخیه های موجود، اجسام وارده ناشی از برخورد تروما (گلوله)

- برداشتن جسم خارجی به التیام و حفظ انرژی کمک می کند.

۱۲- شکل زخم:

- شکل زخم در سرعت ترمیم زخم تأثیر بسزایی دارد.

- زخمی که ترشحات آزاد تخلیه شوند زودتر بهبود می یابند. (زخم نعلبکی شکل با محیط فرو رفته)

- زخم های فشاری بسیار نامنظم و اغلب ترشحات بدرستی تخلیه نمی شوند.

۱۳- اندازه زخم:

- اندازه گیری زخم در ابتدا و طول درمان نقش مهمی در درمان دارد.

- اندازه گیری دو بعدی:

۱- اندازه گیری خطی: اندازه گیری با خط کش از وسعت طولی و عرضی زخم، وسعت اکیموز، یا قرمزی موجود.

* این روش برای زخم منظم و سطحی مناسب است.

* به هنگام پانسمان / کم درد

۲- ترسیم Tracing

* با استفاده ورقه شفاف یا استات شفاف و قلم نشانگر

* به هنگام پانسمان / کم درد

۳- عکس:

- باید متوالی از فاصله ثابت انجام شود

اطلاعاتی در مورد اندازه نسبی زخم

رنگ بافت

مقدار اگزودا

وضعیت پوست اطراف

وضعیت ترمیم بدست می آید.

۴- سطح پیمانی:

- با شمارش نمودارهای مربع در ترسیم زخم یا عکسهای روی کاغذ نمودار انجام می شود.
- برای زخم سطحی مناسب است.

۵- استروفوتوگرامتری:

- ترکیب دوربین ویدئویی و بسته نرم افزاری طول، عرض و محیط قابل محاسبه و قابل مقایسه با تصاویر بعدی است.

اندازه گیری سه بعدی:

۱- اندازه گیری خطی: طول، عرض، عمق قابل سنجش است.

- این روش ارزیابی تقریبی می دهد.

- وسیله اندازه زخم kandin

۲- قالبهای زخم:

- آلزیناتها

- وقت گیر

۳- نور سازماندهی شده:

- تابیدن نور، تنظیم شده و سپس جذب نور توسط دوربینها و

محاسبه کامپیوتری - هزینه بر

۴- پانسمان با فوم

۵- فرستادن مایعات

معیارهای Cutting و Hardin بعنوان کراتیریای استاندارد عفونت زخم مزمن

- آبسه
- سلولیت
- ترشح
- ترمیم تأخیر افتاده
- تغییر رنگ
- بافت گرانوله خونریزی دهنده و شکننده
- حساسیت و درد غیرمنتظره
- ایجاد حفره در بستر زخم
- بوی نامطبوع
- شکنندگی در زخم

با تشکر از حسن توجه شما

